

Ziekte van pompe

Korte samenvatting

- De ziekte van Pompe is een erfelijke stofwisselingsziekte: een spierziekte die behoort tot de groep lysosomale stapelingsziekten.
- De ziekte van Pompe wordt veroorzaakt door mutaties in het GAA-gen, dat codeert voor het enzym zure- α -glucosidase (ook wel zure maltase genoemd).
- Het belangrijkste kenmerk van de ziekte is een progressieve verzwakking van de spieren in het lichaam als gevolg van schade aan de spiercellen.
- Het klinische spectrum varieert van een vroeg-infantiele, snel progressieve en fatale vorm tot mildere, minder snel progressieve vormen met een latere ziekte-aanvang.
- Naast symptomatische behandeling kan de ziekte van Pompe behandeld worden met enzymvervangende therapie.

Wat is de ziekte van Pompe? [1](#), [20](#), [21](#)

De ziekte van Pompe is een autosomaal recessief erfelijke spierziekte, behorend tot de groep lysosomale stapelingsziekten. De ziekte van Pompe was de eerste lysosomale stapelingsziekte die als zodanig werd beschreven (in 1932, door de Nederlandse patholoog J.C. Pompe).

Er worden drie vormen van deze ziekte onderscheiden: een klassieke, vroeg-infantiele variant, een niet-klassieke infantiele variant en een variant met een latere ziekte-aanvang. De klassieke, vroeg-infantiele variant is de ernstigste vorm, met een snel progressief verloop. Bij deze vorm staan hypotonie en cardiomyopathie op de voorgrond. De andere twee varianten hebben een milder verloop, zijn minder snel progressief en hebben als belangrijkste kenmerk progressieve spierzwakte.

De oorzaak van de ziekte van Pompe [2](#), [4](#)

Een tekort aan het enzym zure- α -glucosidase

Deze aandoening wordt veroorzaakt door mutaties in het GAA-gen; hierdoor ontstaat een deficiëntie van zure- α -glucosidase, ook wel zure maltase genoemd, een enzym dat lysosomaal glycogeen afbreekt tot glucose. Als gevolg van deze enzymdeficiëntie treedt accumulatie van glycogeen op in vooral hart- en skeletspiercellen en gladde spiercellen, maar ook in cellen van andere lichaamsweefsels, waaronder die van de lever en van het zenuwstelsel. De stapeling van glycogeen leidt tot opzwellen en ruptuur van de lysosomen met verlies van glycogeen in het cytoplasma; hierdoor treedt celschade op.

Andere elementen die een rol spelen in het ontstaan van de ziekte

In de loop van de jaren is men tot het inzicht gekomen dat er naast glycogeenstapeling nog andere elementen een rol spelen in de pathogenese van de ziekte van Pompe. Een daarvan is een verstoorde autofagie en een verhoogde productie van grote, niet-verouderingsafhankelijke lipofuscine-afzettingen - een teken van cellulaire oxidatieve schade en van mitochondriale dysfunctie. Het effect

van deze factoren op de structuur van het spierweefsel lijkt groter te zijn dan dat van opgezwollen lysosomen, en er zijn aanwijzingen dat bij enzymvervangende therapie een verstoorde autofagie interfereert met de aflevering van het vervangend enzym in de lysosomen van met name de skeletspiercellen.

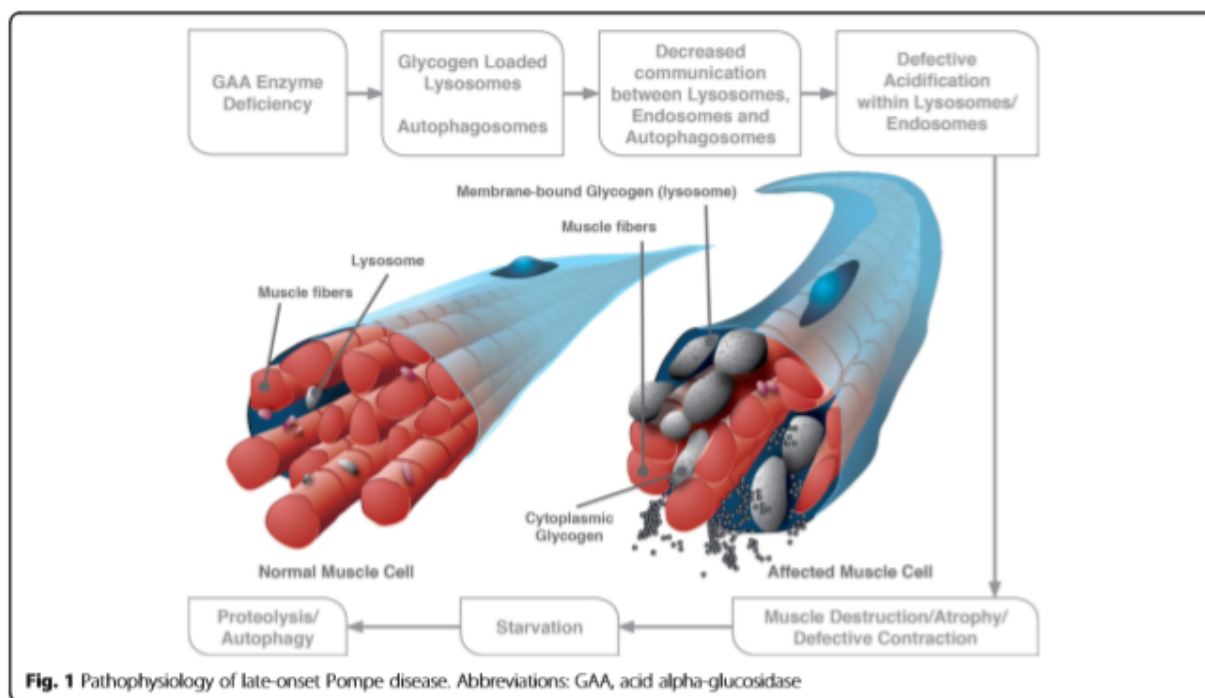


Fig.1 Zowel opgezwollen en gescheurde lysosomen als overmatige autofagie dragen bij tot de progressieve myopathie in de varianten van de ziekte van Pompe met latere aanvang. [Bron: BMC Neurology 2015; 15: 205 Uit:

https://www.ncbi.nlm.nih.gov/pmc/articles/PMC4608291/bin/12883_2015_412_Fig1_HTML.jpg

Het mechanisme van de ziekte van Pompe [6](#), [7](#), [8](#), [10](#)

Hoewel de ziekte van Pompe van oudsher wordt beschouwd als een spierziekte, zijn er op basis van recent onderzoek aanwijzingen dat ook pathologie van de neuromusculaire synaps en de perifere zenuwen mogelijk een rol speelt in de progressieve verzwakking van spieren die zo kenmerkend is voor deze aandoening. Het mechanisme van de verhoogde gevoeligheid van motorische neuronen voor glycogeenaccumulatie en de wijze waarop dit leidt tot denervatie van neuromusculaire synaps is echter nog niet ontrafeld - het vermoeden bestaat dat een verstoring van het lysosomale transport binnen de zenuw voor een deel bijdraagt tot de neuropathologie van de ziekte van Pompe. Ook voor wat betreft de prominent aanwezige respiratoire dysfunctie zijn er steeds meer aanwijzingen dat de pathofysiologie hiervan zowel van musculaire als neurale aard is.

Symptomen van de ziekte van Pompe [3](#), [5](#), [6](#), [23](#)

Klinische presentatie

Het klinische spectrum van de ziekte van Pompe strekt zich uit van een snel progressieve, snel fatale vroeg-infantiele vorm met hypertrofische cardiomyopathie en myopathie van de skeletspieren tot

mildere vormen met een latere ziekte-aanvang (tot op volwassen leeftijd), die gekenmerkt worden door progressieve myopathie, veelal zonder significante cardiomyopathie.

De ernst van de klinische presentatie, het type weefsel wat aangedaan is en de leeftijd van ziekte-aanvang correleren over het algemeen met de specifieke genmutatie en de mate van overgebleven enzymactiviteit.

De niet-klassieke infantiele vorm en de vormen met een latere ziekte-aanvang resulteren in immobiliteit en, indien onbehandeld, voortijdig overlijden als gevolg van respiratoir falen.

De klassieke, vroeg-infantiele variant (IOPD - Infantile Onset Pompe Disease)

De klassieke, vroeg-infantiele variant van de ziekte van Pompe is de snelst progressieve vorm. Baby's met deze variant ontwikkelen in de eerste maanden na de geboorte ernstige hypotonie (waarbij het kind slap is, de zogeheten 'floppy baby'), spierzwakte, cardiomegalie en hypertrofische cardiomyopathie. Toenemende verzwakking van de ademhalingsspieren in combinatie met cardiomegalie leidt veelal tot een verminderde ventilatoire capaciteit en recidiverende luchtweginfecties. Andere specifieke kenmerken van deze variant van de ziekte zijn macroglossie, lichte hepatomegalie, dysfagie en een significant vertraagde motorische ontwikkeling. Onbehandeld overlijden de meeste patiëntjes in hun eerste levensjaar als gevolg van cardiorespiratoir falen.

De niet-klassieke, infantiele variant

Deze vorm van de ziekte presenteert zich veelal in de eerste levensjaren met een vertraagde motorische ontwikkeling en/of spierzwakte. Pseudohypertrofie van de kuitspieren en de aanwezigheid van een gowersssymptoom kunnen doen denken aan Duchenne spierdystrofie.

De ontwikkeling van spierzwakte verloopt minder snel progressief dan bij kinderen met de klassieke, vroeg-infantiele vorm. Cardiomegalie, al dan niet met linkerventrikel outflow obstructie (LVOT), kan aanwezig zijn, maar veelal in minder ernstige mate dan bij de vroeg-infantiele vorm.

Kinderen met deze vorm van de ziekte overlijden veelal vroegtijdig als gevolg van respiratoir falen als zij niet tijdig worden behandeld.

De variant met latere ziekte-aanvang (LOPD - Late Onset Pompe Disease)

In vergelijking met de varianten met een vroege ziekte-aanvang, is de variant van de ziekte van Pompe met een latere presentatie minder snel progressief. De leeftijd waarop deze vorm manifest kan worden varieert van 1 jaar tot ver in de volwassenheid (>50 jaar). Omdat de eerste symptomen van LOPD weinig specifiek zijn, zit er vaak lange tijd tussen het moment van eerste ziektepresentatie en de uiteindelijke diagnose.

De klinische presentatie van de varianten met een latere ziekte-aanvang vertoont veel gelijkenis met die van vele andere neuromusculaire aandoeningen, vooral met die van limb-girdle spierdystrofie (LGMD). De axiale spierzwakte is bij de ziekte van Pompe over het algemeen echter ernstiger dan bij andere aandoeningen met limb-girdle spierzwakte. Een ander kenmerkend verschijnsel van LOPD is dat de ademhalingsproblemen vaak voorafgaand aan spierzwakte in de ledematen ontstaan en niet ná verlies van mobiliteit, zoals bij andere neuromusculaire aandoeningen het geval is.

Symptomen per orgaansysteem [8.23](#)

Limb-girdle spierzwakte

Limb-girdle spierzwakte is vaak het eerst presenterende symptoom van de variant met latere ziekte-aanvang. Veelal zijn de eerste klachten problemen met lopen en rennen, sporten, traplopen of opstaan uit een stoel. Er lijken echter verschillen in eerste ziektepresentatie te bestaan tussen kinderen en volwassenen; deze hebben betrekking op de verdeling van spierzwakte (bij kinderen zijn de flexoren van de nek ernstiger aangedaan dan bij volwassenen) en het optreden van specifieke symptomen als bulbaire spierzwakte of blefaroptose.

Ademhalingsproblemen [6](#), [7](#), [23](#)

Als vroege presentatie van LOPD kunnen ook (slaapgerelateerde) ademhalingsproblemen optreden, zoals bijvoorbeeld centrale, obstructieve en gemengde apneu en/of hypoventilatie. De bij de respiratoire symptomen betrokken spieren zijn die van de bovenste luchtwegen, de inspiratoire spieren en het diafragma.

In de loop van het ziekteproces kunnen de episodes van hypoventilatie gedurende de slaap langduriger worden en kan ernstige hypoxie en onderdrukking van de respiratoire impuls ontstaan. Dit resulteert in een constante nocturnale en diurnale hypoventilatie, rechts-ventriculaire overbelasting en acute cardiopulmonale insufficiëntie.

Cardiovasculaire afwijkingen [9](#), [18](#)

Hypertrofische cardiomyopathie wordt over het algemeen beschouwd als een specifiek bij de klassieke infantiele vorm van de ziekte van Pompe behorend verschijnsel. Er zijn echter aanwijzingen dat cardiomyopathie ook bij kinderen met de niet-klassieke infantiele vorm van de ziekte van Pompe voorkomt.

Patiënten met de niet-klassieke vorm van de ziekte van Pompe blijken in veel gevallen een verhoogde stijfheid van de aorta en een verhoogde bloeddruk te hebben.

Cerebrovasculaire afwijkingen [13](#), [17](#)

Een recente studie heeft uitgewezen dat ook afwijkingen van de cerebrale arteriën deel kunnen uitmaken van het fenotype van de latere vormen van de ziekte van Pompe, evenals lacunaire encefalopathie (de laatste zou van hypoxische/ischemische oorsprong kunnen zijn). Cerebrovasculaire afwijkingen kunnen leiden tot levensbedreigende situaties, zoals subarachnoïdale bloedingen of compressie van de hersenstam.

Neurologische afwijkingen [23](#)

Er zijn aanwijzingen dat de ziekte van Pompe gepaard kan gaan met dunnevezelneuropathie. Als gevolg hiervan ontstaan klachten als pijnlijke paresthesieën in de ledematen, spierkrampen, orthostase, gastro-intestinale en seksuele dysfunctie.

Skelet- en botafwijkingen [11](#), [23](#)

Veel Pompe-patiënten ontwikkelen scoliose, en bij kinderen met een lange overleving van de infantiele vorm is een hoge incidentie van femur- en vertebrale fracturen en osteopenie gerapporteerd. Naar het botmetabolisme bij patiënten met latere ziekte-aanvang is nog weinig onderzoek gedaan.

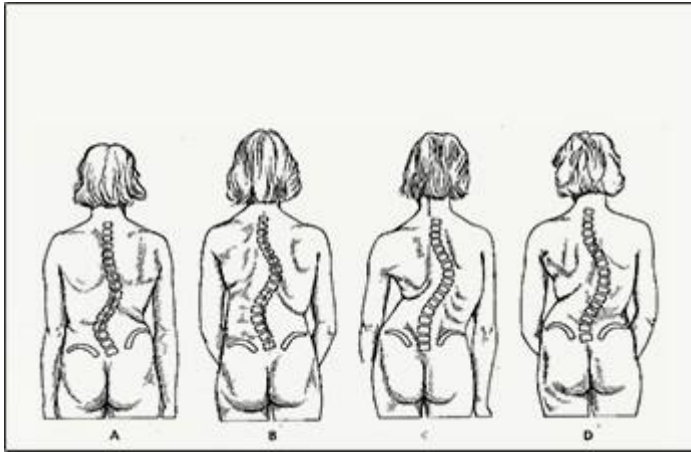


Fig. 2 Scoliose [Bron: <https://www.scoliose.nl/wat-is-scoliose>]

Oogafwijkingen ^{14, 15}

Onder met enzymvervangende therapie behandelde kinderen, in het bijzonder die met de klassieke infantiele vorm, bestaat een hoge prevalentie van myopie, astigmatisme en blefaroptose.

Gehoorverlies ²⁵

Gehoorverlies (cochleair, perceptief of gemengd) blijkt relatief vaak voor te komen bij Pompepatiënten.

Problemen met urinewegen en maagdarmkanaal ^{12, 16, 25}

Bij zowel patiënten met de infantiele variant als die met een latere ziekte-aanvang komen relatief vaak problemen met de lage urinewegen (LUTS) en urine-incontinentie voor. De pathofysiologie hiervan is niet bekend; verondersteld wordt dat dit ofwel een gevolg is van glycogeenstapeling in de gladde spieren van de blaas, ofwel een gevolg van betrokkenheid van het autonome zenuwstelsel en de perifere zenuwen die de lage urinewegen innervieren. Ook constipatie en andere gastro-intestinale symptomen komen relatief vaak voor.

Symptomen op een rij

Musculoskeletaal

- [macroglossie](#)
- [progressieve proximale spierzwakte](#)
- [myopathie](#)
- [hypotonie](#)
- [scoliose](#)
- [kyfose](#)

Neurologisch

- [ontwikkelingsachterstand \(motorisch\)](#)
- [neuropathie](#)
- [hyporeflexie](#)
- [encefalopathie](#)

Respiratoir

- [respiratoire infecties](#)
- [ventilatoire insufficiëntie](#)
- [dyspneu](#)
- [apneu](#)

Cardiovasculair

- [cardiomegalie](#)
- [cardiomyopathie](#)
- [hypertrofische cardiomyopathie](#)
- [ventriculaire hypertrofie](#)
- [Wolff-Parkinson-Whitesyndroom](#)

Cerebrovasculair

- [vasculopathie \(aneurysma\)](#)

Gastro-intestinaal

- [hepatomegalie \(licht\)](#)
- [diarree \(+ constipatie\)](#)
- [dysfagie](#)

KNO

- [gehoorverlies](#)

Oculair

- [ptosis](#)
- [myopie](#)
- [astigmatisme](#)

Urogenitaal

- [klachten m.b.t. de lage urinewegen \(LUTS\)](#)
- [urine-incontinentie](#)

Hematologisch

- [verhoogde CK-waarden \(+AST/LDH\)](#)

Diagnostiek van de ziekte van Pompe ^{26, 27}

De diagnostiek van de ziekte van Pompe is niet altijd eenvoudig, zeker niet als het gaat om de vormen met een latere ziekte-aanvang. Het is echter van groot belang dat de ziekte in een zo vroeg mogelijk stadium als zodanig herkend wordt. Ook bij de vormen met een latere ziekte-aanvang kan een te lange weg naar de uiteindelijke diagnose ertoe leiden dat de ziekte zodanig vergevorderd is dat behandeling minder succesvol is.

Klinische diagnose

De infantiele variant

Als er bij een baby sprake is van hypertrofische cardiomyopathie, musculaire hypotonie en matig verhoogde CK-waarden in het bloed, is dat een sterke aanwijzing dat het kind de ziekte van Pompe heeft. Een vroege diagnose is van groot belang.

De varianten met een latere ziekte-aanvang ⁴

De diagnostiek van de varianten met een latere ziekte-aanvang kan veel tijd in beslag nemen, omdat deze qua klinische presentatie een grote gelijkenis vertonen met limb-girdle spierdystrofie (LGMD). Als in een vroeg stadium ook sprake is van een verzwakt diafragma en respiratoire klachten als gevolg daarvan, en eventueel ook hartritmestoornissen of vasculaire problematiek, kan dat een extra aanwijzing zijn in de richting van de ziekte van Pompe.

Omdat er bij de varianten van de ziekte van Pompe met een latere ziekte-aanvang geen sprake is van een specifiek klinisch fenotype, is het belangrijk de ziekte van Pompe te includeren in de differentiaaldiagnostiek van LGMD.

Klinisch-chemische diagnose

Enzymdiagnostiek

De diagnose kan worden bevestigd door middel van bepaling van GAA-activiteit in bloed (leukocyten).

DNA analyse

Informatie over de mutatie in het GAA-gen die bij een individu de ziekte van Pompe veroorzaakt, is onder andere van belang voor prognostisch familieonderzoek. Mede om die reden zal, als de ziekte van Pompe is vastgesteld aan de hand van enzymdiagnostiek, in de meeste gevallen ook een DNA-analyse worden verricht.

Prenatale diagnostiek

Bij het ongeboren kind kan zowel de enzymatische diagnose als de DNA-diagnose worden gesteld door middel van chorionvillusbiopsie (vlokkentest) en amniocentese (vruchtwaterpunctie). Voor de klassieke infantiele vorm is prenatale enzym diagnostiek een betrouwbare methode om de ziekte van Pompe aan te tonen of uit te sluiten. Voor de mildere varianten van de ziekte van Pompe geldt dat niet altijd: in die gevallen kan DNA-analyse nodig zijn om definitief uitsluitsel te geven. Voor het kunnen verrichten van prenatale DNA-diagnostiek moeten in principe de in de desbetreffende familie voorkomende DNA-mutaties in het GAA-gen bekend zijn.

Behandeling van de ziekte van Pompe

Tot nog toe is de ziekte van Pompe niet te genezen. Wel is er een behandeling mogelijk waarbij het enzymtekort wordt gecompenseerd met van buitenaf toegediend vervangend enzym (ERT). Daarnaast kan de ziekte vooralsnog uitsluitend (en waar mogelijk) symptomatisch behandeld worden.

Enzymvervangende therapie (ERT)

Sinds 2006 is voor de behandeling van de ziekte van Pompe enzymvervangende therapie beschikbaar, welke door middel van een infuus in de bloedbaan van patienten gebracht wordt. Tot op heden is ERT de enige behandelingsmethode voor de ziekte van Pompe.

Centrum voor Lysosomale en Metabole Ziekten

ROTTERDAM

[010 704 4840](tel:0107044840)

[Bezoek website](#)

Nascholingen

Bekijk [hier](#) het huidige aanbod e-learnings, web-tv's en andere scholingsmogelijkheden om uw kennis te verrijken op het gebied van lysosomale stapelingsziekten.

Nuttige links

- <https://www.erasmusmc.nl/nl-nl/sophia/patientenzorg/centra/lysosomale-en-metabole-ziekten>
- https://www6.erasmusmc.nl/klinische_genetica/research/lijnen/pompe_center/?reason=404
- <https://www.sanofigenzyme.com>
- <https://ghr.nlm.nih.gov/condition/pompe-disease>

Bronnen

1. Nancy Leslie, MD and Brad T Tinkle, MD, PhD. Glycogen Storage Disease Type II (Pompe Disease). GeneReviews®. <https://www.ncbi.nlm.nih.gov/books/NBK1261/>
2. Lieberman AP, Puertollano R, Raben N, Slaugenhaupt S, Walkley SU, Ballabio A. Autophagy in lysosomal storage disorders. *Autophagy*. 2012 May 1;8(5):719-30. <https://www.ncbi.nlm.nih.gov/pmc/articles/PMC3378416/>
3. Manganelli F, Ruggiero L. Clinical features of Pompe disease. *Acta Myol*. 2013 Oct;32(2):82-4. <https://www.ncbi.nlm.nih.gov/pmc/articles/PMC3866902/>
4. Lim JA, Li L, Raben N. Pompe disease: from pathophysiology to therapy and back again. *Front Aging Neurosci*. 2014 Jul 23;6:177. <https://www.ncbi.nlm.nih.gov/pmc/articles/PMC4135233/>
5. van Capelle CI et al. Childhood Pompe disease: clinical spectrum and genotype in 31 patients. *Orphanet J Rare Dis*. 2016 May 18;11(1):65. <https://www.ncbi.nlm.nih.gov/pmc/articles/PMC4870771/>
6. Mellies U, Lofaso F. Pompe disease: a neuromuscular disease with respiratory muscle involvement. *Respir Med*. 2009 Apr;103(4):477-84. <https://www.ncbi.nlm.nih.gov/pubmed/19131232/>
7. Fuller DD, ElMallah MK, Smith BK, Corti M, Lawson LA, Falk DJ, Byrne BJ. The respiratory neuromuscular system in Pompe disease. *Respir Physiol Neurobiol*. 2013 Nov 1;189(2):241-9. <https://www.ncbi.nlm.nih.gov/pmc/articles/PMC4083814/>
8. Falk DJ, Todd AG, Lee S, Soustek MS, ElMallah MK, Fuller DD, Notterpek L, Byrne BJ. Peripheral nerve and neuromuscular junction pathology in Pompe disease. *Hum Mol Genet*. 2015 Feb 1;24(3):625-36. <https://www.ncbi.nlm.nih.gov/pmc/articles/PMC4291243/>
9. Lee DH, Qiu WJ, Lee J, Chien YH, Hwu WL. Hypertrophic cardiomyopathy in pompe disease is not limited to the classic infantile-onset phenotype. *JIMD Rep*.

- 2014;17:71-5. <https://www.ncbi.nlm.nih.gov/pmc/articles/PMC4241200/>
10. Filosto M, Todeschini A, Cotelli MS, Vielmi V, Rinaldi F, Rota S, Scarpelli M, Padovani A. Non-muscle involvement in late-onset glycogenosis II. *Acta Myol.* 2013 Oct;32(2):91-4. <https://www.ncbi.nlm.nih.gov/pmc/articles/PMC3866903/>
 11. Haaker G, Forst J, Forst R, Fujak A. Orthopedic management of patients with Pompe disease: a retrospective case series of 8 patients. *ScientificWorldJournal.* 2014 Jan 2;2014:963861. <https://www.ncbi.nlm.nih.gov/pmc/articles/PMC3910124/>
 12. McNamara ER, Austin S, Case L, Wiener JS, Peterson AC, Kishnani PS. Expanding our understanding of lower urinary tract symptoms and incontinence in adults with pompe disease. *JIMD Rep.* 2015;20:5-10. <https://www.ncbi.nlm.nih.gov/pmc/articles/PMC4375115/>
 13. Hensel O, Hanisch F, Stock K, Stoevesandt D, Deschauer M, Müller T. Morphology and function of cerebral arteries in adults with pompe disease. *JIMD Rep.* 2015;20:27-33. <https://www.ncbi.nlm.nih.gov/pmc/articles/PMC4375123/>
 14. Prakalapakorn SG, Proia AD, Yanovitch TL, DeArme S, Mendelsohn NJ, Aleck KA, Kishnani PS. Ocular and histologic findings in a series of children with infantile pompe disease treated with enzyme replacement therapy. *J Pediatr Ophthalmol Strabismus.* 2014 Nov-Dec;51(6):355-62. <https://www.ncbi.nlm.nih.gov/pmc/articles/PMC4413912/>
 15. Slingerland NW, Polling JR, van Gelder CM, van der Ploeg AT, Bleyen I. Ptosis, extraocular motility disorder, and myopia as features of pompe disease. *Orbit.* 2011 Mar;30(2):111-3. <https://www.ncbi.nlm.nih.gov/pubmed/21438734>
 16. Ajay D, McNamara ER, Austin S, Wiener JS, Kishnani P. Lower Urinary Tract Symptoms and Incontinence in Children with Pompe Disease. *JIMD Rep.* 2015 Nov 5. <https://www.ncbi.nlm.nih.gov/pubmed/26537578>
 17. Montagnese F et al. Intracranial arterial abnormalities in patients with late onset Pompe disease (LOPD). *J Inherit Metab Dis.* 2016 May;39(3):391-8. <https://www.ncbi.nlm.nih.gov/pubmed/26830551>
 18. Wens S.C.A., Kuperus E., Mattace-Raso F.U.S., Kruijshaar M.E., Brusse E., Montfort K.C.A.G.M. van, Scheltens- de Boer M., Sijbrands E.J.G., Ploeg A.T. van der, Doorn P.A. van (2014). Increased aortic stiffness and bloodpressure in non-classic Pompe disease. *Journal of Inherited Metabolic Diseases*; DOI 10.1007/s10545-013-9667-2.
 19. Nancy Leslie, MD and Laurie Bailey, MS. Pompe Disease. Initial Posting: August 31, 2007; Last Update: May 11, 2017. <https://www.ncbi.nlm.nih.gov/books/NBK1261>
 20. <https://omim.org/entry/232300>
 21. <https://www.orpha.net>
 22. Olaf A Bodamer, Christina Y Hung. The Diagnostic Path to Pompe Disease. *European Neurological Review*, 2014;9(1):83–6 DOI: <https://doi.org/10.17925/ENR.2014.09.01.83>. <https://touchneurology.com/the-diagnostic-path-to-pompe-disease-2/>
 23. Chan J, Desai AK, Kazi ZB, Corey K, Austin S, Hobson-Webb LD, Case LE, Jones HN, Kishnani PS. The emerging phenotype of late-onset Pompe disease: A systematic literature review. *Mol Genet Metab.* 2017 Mar;120(3):163-172. doi: 10.1016/j.ymgme.2016.12.004. Epub 2016 Dec 11. <https://www.ncbi.nlm.nih.gov/pubmed/28185884>
 24. van Capelle CI, Goedegebure A, Homans NC, Hoeve HL, Reuser AJ, van der Ploeg AT. Hearing loss in Pompe disease revisited: results from a study of 24 children. *J Inherit Metab Dis.* 2010;33(5):597-602. doi:10.1007/s10545-010-9144-0. <https://www.ncbi.nlm.nih.gov/pmc/articles/PMC2946566>
 25. Karabul N, Skudlarek A, Berndt J, et al. Urge incontinence and gastrointestinal symptoms in adult patients with pompe disease: a cross-sectional survey. *JIMD Rep.* 2014;17:53-61. doi:10.1007/8904_2014_334. <https://www.ncbi.nlm.nih.gov/pubmed/25155777>
 26. Howell R, Byrne B, Darras BT, Kishnani P, Nicolino M, van der Ploeg A. Diagnostic challenges for Pompe disease: An under-recognized cause of floppy baby syndrome. *Genetics in Medicine* volume 8, pages289–296(2006). <https://www.nature.com/articles/gim200651>

27. Dixon CA, Anderson JB, Ruddy RM, Cripe LH. Infantile-onset Pompe disease: a diagnosis not to miss. *Pediatr Emerg Care*. 2010 Apr;26(4):293-5. doi: 10.1097/PEC.0b013e3181d6db0a.<https://www.ncbi.nlm.nih.gov/pubmed/20386415>