

# Gaucher

## Korte samenvatting

- De ziekte van Gaucher is een erfelijke stofwisselingsziekte die behoort tot de groep lysosomale stapelingsziekten.
- De ziekte wordt veroorzaakt door mutaties in het GBA-gen, dat codeert voor het lysosomale enzym  $\beta$ -glucocerebrosidase.
- Er worden drie hoofdvormen van de ziekte van Gaucher onderscheiden: type 1, met als belangrijkste kenmerken hepatosplenomegalie, trombocytopenie, anemie, bot- en pulmonale pathologie. type 2 en type 3 worden gekenmerkt door neurologische pathologie.
- Type 1 is de meest voorkomende vorm van de ziekte.
- De ziekte van Gaucher kan worden behandeld met enzymvervangende therapie (ERT) en chaperontherapie.

## Wat is de ziekte van Gaucher? [1](#) [2](#) [3](#)

De ziekte van Gaucher is een autosomaal recessief erfelijke metabole aandoening die behoort tot de groep lysosomale stapelingsziekten. Het is een multisystemische, heterogene aandoening met een grote variabiliteit in ziektepresentatie qua ernst, progressiviteit en leeftijd waarop de ziekte manifest wordt.

De belangrijkste kenmerken van de ziekte zijn splenomegalie, hepatomegalie, trombocytopenie, anemie, bot- en pulmonale pathologieën neurologische pathologie. Op basis van klinische presentatie zijn drie hoofdvarianten van de ziekte gedefinieerd (zie de paragraaf 'Classificatie van de ziekte van Gaucher').

In de meeste gevallen presenteren de eerste symptomen zich op kinderleeftijd; de ziekte kan zich echter op elke leeftijd openbaren. Een vroege klinische presentatie voorspelt een ernstiger beloop van de ziekte; dat onderstreept het belang van het in een vroeg stadium herkennen ervan.

### Classificatie van de ziekte van Gaucher: type I, II en III

Op basis van fenotype worden van oudsher drie vormen van de ziekte van Gaucher onderscheiden:

- Type I is de meest voorkomende variant: een chronische, niet-neurologische vorm met hematologische, viscerale, ossale en, in zeldzame gevallen, pulmonale, cardiale en/of renale symptomen. Hoewel type I is geclassificeerd als niet-neurologisch, kunnen patiënten met deze vorm wel degelijk in enigerlei mate neurologische symptomen ontwikkelen. De ziekte van Gaucher komt pan-etnisch voor; de prevalentie van type I is echter duidelijk hoger bij Asjkenazische joden
- Type II is een infantiele, acute neurologische vorm, met naast viscerale ook zeer ernstige neurologische symptomen. Kinderen met deze vorm worden veelal niet ouder dan 2 of 3 jaar. Een perinatale en eveneens letale variant, waarbij het kind nog voor of vlak na de geboorte overlijdt, wordt ook beschouwd als behorend tot type II.
- Type III, ook een neurologische vorm, wordt gekenmerkt door een latere ziekte-aanvang en

langere overleving. Tot type III behoort ook een cardiovasculaire variant van de ziekte; van deze variant zijn enkele gevallen gerapporteerd.

Inmiddels heeft de praktijk bewezen dat bovenstaande classificatie van de ziekte van Gaucher niet altijd opgaat: sommige patiënten presenteren zich met tussenvormen die niet voldoen aan de criteria van één specifiek type van de ziekte.

## **De ziekte van Parkinson en $\beta$ -cel maligniteiten** [4](#), [6](#), [8](#), [12](#), [13](#), [20](#)

Er is een verband gevonden tussen de ziekte van Gaucher en  $\beta$ -cel maligniteiten (o.a. non-hodgkinlymfoom en multipel myeloom). Daarnaast zijn er aanwijzingen voor een relatie tussen lysosomale-genmutaties (waaronder GBA-mutaties) en de ziekte van Parkinson en dementie met Lewy bodies (DLB). De constatering dat deze aandoeningen frequent voorkomen bij gezonde bloedverwanten van Gaucherpatiënten leidt tot de conclusie dat mutaties in het GBA-gen een genetische risicofactor zijn voor het ontwikkelen van de ziekte van Parkinson en DLB.

## **De oorzaak van de ziekte van Gaucher** [9](#)

De ziekte van Gaucher wordt veroorzaakt door mutaties in het GBA-gen, dat codeert voor het lysosomale enzym  $\beta$ -glucocerebrosidase. De enzymdeficiëntie die hierdoor ontstaat, resulteert in accumulatie van glucocerebroside (glucosylceramide, GL-1) in monocyten en macrofagen van het viscerale, het hematologische en het ossale systeem en, zeldzamer, de longen en het zenuwstelsel. De door stapeling van sfgolipiden overvulde cellen worden 'gauchercellen' genoemd.

In zeldzame gevallen kan de ziekte van Gaucher worden veroorzaakt door een mutatie in het PSAP-gen, die leidt tot een deficiëntie van saposine C zonder deficiëntie van glucocerebrosidase. Patiënten met deze mutatie hebben over het algemeen neurologische verschijnselen die vergelijkbaar zijn met die van de ziekte van Gaucher type 3.

## **Het mechanisme van de ziekte van Gaucher** [3](#), [7](#), [14](#), [20](#)

Hoewel zowel aantal als omvang van gauchercellen wordt gezien als de belangrijkste factor in de pathologie van de ziekte van Gaucher, is het pathofysiologische mechanisme daarmee nog niet geheel verklaard. Mogelijk spelen ook ontstekingsprocessen als gevolg van de metabole activiteit van gauchercellen en afwijkingen in het intracellulaire transport van glucocerebrosidase een rol. Daarnaast zijn er aanwijzingen dat een verstoorde autofagie bijdraagt tot het ontstaan van vooral de neurologische symptomen.

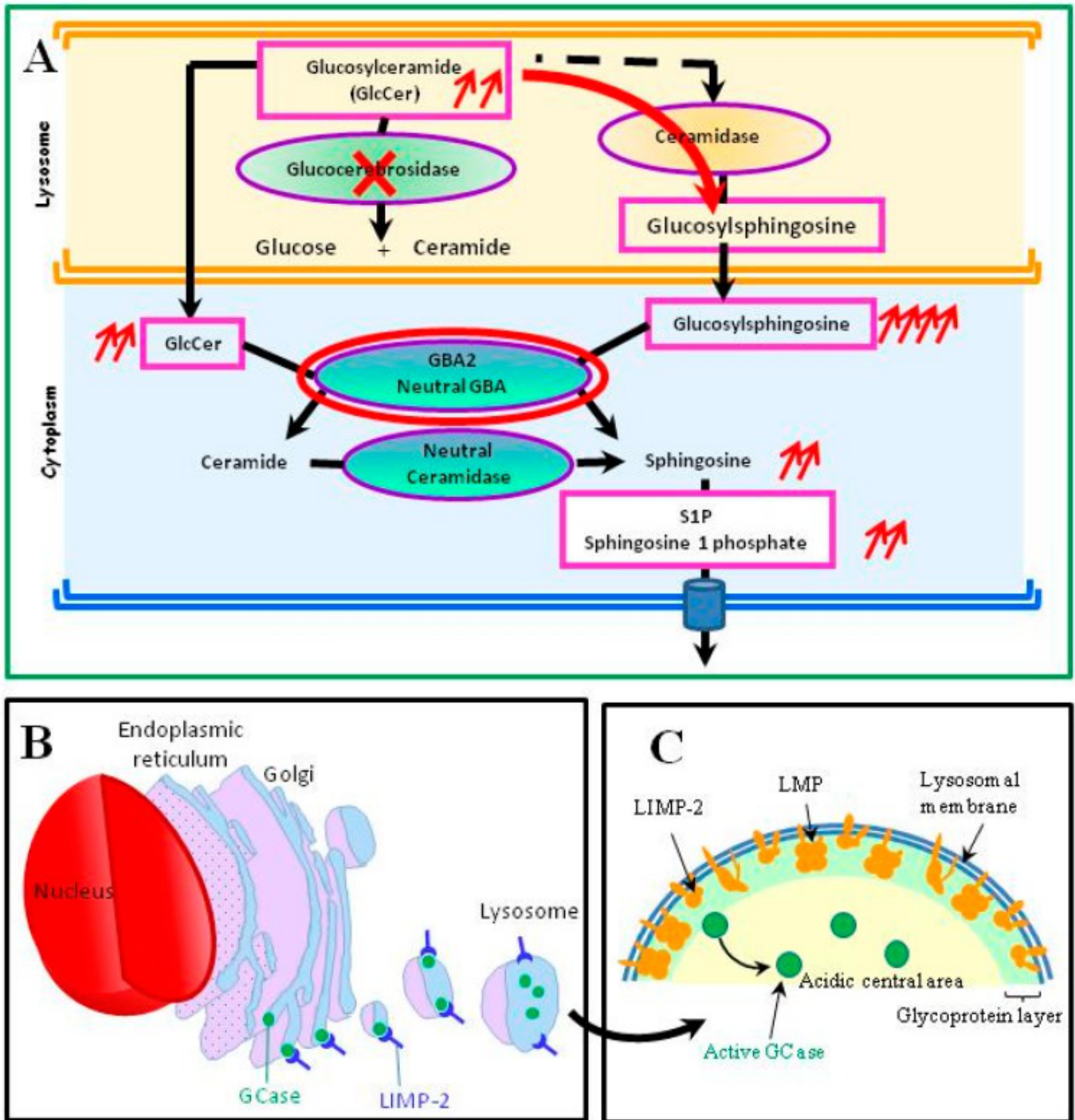


Fig. 1 Alternative metabolic pathway of the glucosylceramide (GlcCer) accumulation due to the glucocerebrosidase (GCase) deficiency. The expression of GCase varies from one cell type to another and depends on the tissue. (A) In a mouse model of GCase deficiency (red cross), GlcCer is transformed via an alternative ceramidase pathway into glucosylsphingosine (red arrow), which is degraded by cytoplasmic GCase2 (GBA2 gene), active at a neutral pH, to S1P, a very active metabolite [20]. (B) Protein maturation takes place in the Golgi apparatus; the transport and delivery of GCase to lysosomes require a particular molecule, LIMP-2, which allows GCase to reach the lysosome where the acidic pH breaks the molecular link [39]. (C) LIMP-2 is a lysosomal membrane protein (LMP) whose highly glycosylated intra-lysosomal part protects the lysosome's membrane. LIMP-2 anomalies can induce a phenotype rather than GD3 [39]. [Bron: Stirnemann J, Belmatoug N, Camou F, et al. A Review of Gaucher Disease Pathophysiology, Clinical Presentation and Treatments. *Int J Mol Sci.* 2017;18(2):441. Published 2017 Feb 17. doi:10.3390/ijms18020441 <https://www.ncbi.nlm.nih.gov/pmc/articles/PMC5343975>]

## Genotype-fenotype correlatie

Bijkomende moleculaire afwijkingen en omgevingsfactoren kunnen erin resulteren dat de ziekte zich ook bij patiënten met een identieke genmutatie op volkomen verschillende manieren presenteert, van levensbedreigend tot nagenoeg asymptomatisch.

## Symptomen van de ziekte van Gaucher [1](#), [2](#), [3](#), [14](#), [15](#), [20](#)

### Klinische presentatie

#### De ziekte van Gaucher type I

Type I is de meest voorkomende variant: een chronische, niet-neurologische vorm met hematologische, viscerale, ossale en, in zeldzame gevallen, pulmonale, cardiale en/of renale symptomen. Hoewel type I is geclassificeerd als niet-neurologisch, kunnen patiënten met deze vorm wel degelijk in enigerlei mate neurologische symptomen ontwikkelen.

De klinische presentatie van de ziekte van Gaucher type I is uiterst variabel. Ook het moment waarop de ziekte manifest wordt, verschilt enorm: dit kan op elke leeftijd zijn, en sommigen blijven hun leven lang asymptomatisch. De heterogene ziektepresentatie en de zeldzaamheid van de ziekte kunnen resulteren in een diagnostische vertraging.

Hoewel deze variant van de ziekte van Gaucher zelden levensbedreigend is, is de ziektelast vaak aanzienlijk.

De eerste verschijnselen van de ziekte van Gaucher type I zijn in veel gevallen chronische vermoeidheid en frequente neusbloedingen en/of onderhuidse bloedingen als gevolg van trombocytopenie. Kinderen hebben vaak een groeiachterstand en een verlate puberteit.

Bij de meeste patiënten is er sprake van splenomegalie en/of hepatomegalie, wat zich kan uiten in de vorm van buikklachten en/of een opgezwollen buik. Ook galstenen komen relatief vaak voor.

Daarnaast kunnen ernstige botpijn, zwellingen en/of pathologische fracturen optreden. Bij veel patiënten met de ziekte van Gaucher type I zijn radiologisch skeletafwijkingen waarneembaar; een skeletafwijking die al in een vroeg stadium van de ziekte gezien wordt, is een erlenmeyerdeformatie van het femur.

In sommige gevallen ontwikkelen patiënten met de ziekte van Gaucher type I pulmonale verschijnselen, parkinsonisme, perifere neuropathieën, multipel myeloom of portale hypertensie.

#### De ziekte van Gaucher type II [1](#), [2](#), [3](#), [14](#), [15](#), [20](#)

De ziekte van Gaucher type II is een acute, zeer zeldzame neurologische variant van de ziekte. Sommige kinderen met type II vertonen al afwijkingen bij de geboorte. Bij de meeste patiëntjes presenteren de eerste klinische symptomen zich echter op een leeftijd van 3 - 6 maanden, met groeiachterstand, hepatosplenomegalie en in ernst toenemende neurologische verschijnselen.

### Neurologische symptomen

De neurologische achteruitgang is bij alle kinderen met de ziekte van Gaucher type II snel progressief; de symptomen kunnen echter zeer variëren. Kenmerkende vroege symptomen voor

kinderen met de ziekte van Gaucher type II zijn een algemeen slecht gedijen, zuig- en slikproblemen, oculomotorische apraxie en stridor als gevolg van laryngospasmen.

### **Viscerale en hematologische symptomen**

Hepatosplenomegalie is kenmerkend; een vergrote milt bij een baby kan een eerste diagnostische aanwijzing zijn voor de aanwezigheid van de ziekte van Gaucher. Onbehandeld kan de milt een zodanige omvang aannemen dat deze de ademhaling en voedselinname belemmert. Prominente organomegalie is echter niet in alle gevallen aanwezig.

Trombocytopenie en/of anemie worden bij veel patiënten met type II van de ziekte gezien, zowel in de neonatale periode als in de loop van het ziekteproces.

### **Perinatale symptomen**

Bij pasgeborenen met de ziekte van Gaucher type II kan een eerste ziektepresentatie congenitale ichtyose zijn (een zogeheten 'collodionbaby'): de huid is bedekt met een glimmend, strak membraan, alsof het kind in cellofaan gewikkeld is. Vanwege het gevaar van infectie, dehydratie, hypothermie en verstoring van de elektrolytbalans vereisen deze kinderen intensieve zorg. In de loop van een paar weken na de geboorte verdwijnt dit membraan; andere symptomen van de ziekte nemen in deze periode echter in ernst toe.

Vaak gaat deze neonatale vorm van type II gepaard met faciale dysmorfie. Hoewel faciale dysmorfie vaak voorkomt bij lysosomale stapelingsziekten, is dit over het algemeen niet het geval bij de ziekte van Gaucher. Het vermoeden bestaat dan ook dat de dysmorfie bij deze baby's in utero ontstaat als gevolg van het strakke membraan en de verminderde elasticiteit van de huid.

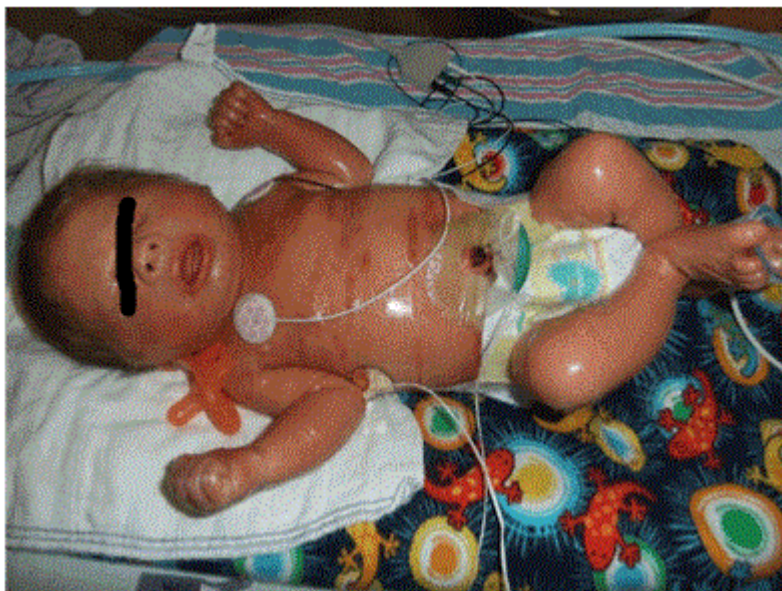

Fig. 2 Congenitale ichtyose (Collodion baby) [Bron/Citation: Pandey R (2017) Congenital Ichthyosis: A case report. Clin Res Trials 3: DOI: 10.15761/CRT.1000169. Copyright © 2017 Pandey R. This is an open-access article distributed under the terms of the Creative Commons Attribution License, which permits unrestricted use, distribution, and reproduction in any medium, provided the original author and source are credited.]

Hydrops foetalis wordt gezien bij een aantal lysosomale stapelingsziekten, zo ook bij de ziekte van Gaucher type II. In de meeste gevallen overlijdt het kind in utero of binnen enkele dagen na de geboorte.

In de algemene bevolking blijft ongeveer een kwart van alle gevallen van hydrops foetalis onverklaard; een gedeelte daarvan zou wellicht het gevolg kunnen zijn van niet-herkende lysosomale stapelingsziekten.

### **De ziekte van Gaucher type III** [1](#), [2](#), [3](#), [14](#), [15](#), [20](#)

De ziekte van Gaucher type III is de subacute neurologische variant van de ziekte. In vergelijking met type II is type III langzamer progressief en presenteren de eerste symptomen zich later, veelal in de kindertijd of adolescentie. Er zijn echter gevallen bekend waarbij de eerste symptomen zich veel eerder in het leven ontwikkelden, zelfs nog voor het 2e levensjaar.

De klinische presentatie van de ziekte van Gaucher type III is zeer heterogeen en kan variëren van mild, met als enige symptoom vertraagde saccadische oogbewegingen, tot zeer ernstig, met progressieve myoklonische epilepsie, cerebellaire ataxie, spasticiteit en dementie. Andere symptomen die patiënten met type III kunnen ontwikkelen zijn organomegalie, groeiachterstand, verlate puberteit, botdeformaties, osteopenie, hematologische afwijkingen en in zeldzame gevallen (ernstige) pulmonale complicaties.

Een zeldzaam voorkomende variant van type III is de cardiovasculaire vorm, waarbij het meest op de voorgrond tredende symptoom calcificatie of fibrose van de mitralis- en aortakleppen is. Daarnaast kan er onder andere sprake zijn van lichte splenomegalie, corneatroebelingen en/of supranucleaire oftalmoplegie.

### **Symptomen per orgaansysteem** [5](#), [6](#), [11](#), [12](#), [13](#), [14](#), [15](#), [16](#), [17](#), [18](#), [20](#), [21](#)

#### **Viscerale symptomen**

Stapeling van gauchercellen in milt en lever kan resulteren in soms zeer ernstige spleno- en/of hepatomegalie. Naargelang de ernst van de splenomegalie (waarbij de milt tot 20 maal de normale omvang kan bereiken) stijgt de prevalentie van focale defecten: geïnfarceerde gebieden, plaatselijke excessieve stapeling van gauchercellen en/of extramedullaire hematopoëse.

Hepatomegalie komt veel voor bij patiënten met type I van de ziekte van Gaucher, vaak met daaraan gerelateerde ischemie of fibromateuze nodi, en ook de prevalentie van cholesterol-cholelithiase lijkt verhoogd.

#### **Hematologische symptomen**

Accumulatie van gauchercellen in het beenmerg in combinatie met hypersplenisme kan leiden tot trombocytopenie. Een trombocytopenie veroorzaakt een verhoogde bloedingsneiging, die zich kan presenteren in de vorm van neusbloedingen, het gemakkelijk ontstaan van bloeduitstortingen en slechte wondgenezing. Leukopenie wordt veelvuldig gezien, en in sommige gevallen een deficiëntie in de neutrofielfunctie.

Dat immuuncellen een belangrijke rol spelen in de pathofysiologie van de ziekte van Gaucher blijkt uit de hoge prevalentie van polyklonale gammopathie bij kinderen en volwassenen. Daarnaast is er een verhoogd risico op monoklonale gammopathie van onbekende betekenis (MGUS) en multipel myeloom (ziekte van Kahler), en een hogere prevalentie van auto-immune hemolytische anemie en trombocytopenie. Vermoed wordt dat bij patiënten met de ziekte van Gaucher type I ook de incidentie van andere auto-immuunziekten hoger is.

## Ossale symptomen

De vorm en mate waarin de ziekte van Gaucher het skelet treft is zeer divers en complex. De impact van botgerelateerde verschijnselen van de ziekte van Gaucher is vaak groot; deze kunnen leiden tot onomkeerbare complicaties, met langdurige invaliditeit als gevolg.

Beenmerginfiltratie door gauchercellen wordt in verband gebracht met beenmergfibrose en een gestoorde hematopoëse, avasculaire osteonecrose en osteopenie.

Een wel zeer ingrijpende uiting van botziekte bij Gaucherpatiënten is de acute botcrisis: een plotseling optredende aanval van ondraaglijke pijn, vaak ongevoelig voor morfine, met zwelling en erytheem, koorts en leukocytose en meestal beperkt tot één bot. T-gewogen MRI-beelden tijdens een acute botcrisis laten gelokaliseerd oedeem van bot en weke delen zien op de plaats van de crisis. Indien onbehandeld (met hoge doses steroïden) kan een botcrisis leiden tot avasculaire necrose en een daaruit voortvloeiende fractuur. Pathologische fracturen van gewichtdragende beenderen zoals wervels, femurkop of hielbeen kunnen echter ook optreden zonder dat er duidelijk sprake is geweest van een botcrisis of pijn, als gevolg van secundaire degeneratieve osteoarthritis.

Andere vormen van botziekte als gevolg van de ziekte van Gaucher zijn medullaire infarcering, osteopenie, osteoporose, cysteuze veranderingen, osteolytische laesies en, bij kinderen, een groeiachterstand.

Een frequent gezien verschijnsel is het ontstaan van een asymptomatische botdeformatie, in het bijzonder van het distale femur (de zogeheten erlenmeyerdeformatie; zo genoemd omdat het bot de vorm aanneemt van een Erlenmeyer laboratoriumfles).

Zelfs bij het merendeel van volledig asymptomatische Gaucherpatiënten zijn bij radiologisch onderzoek aanwijzingen te vinden voor de aanwezigheid van ossale pathologie.

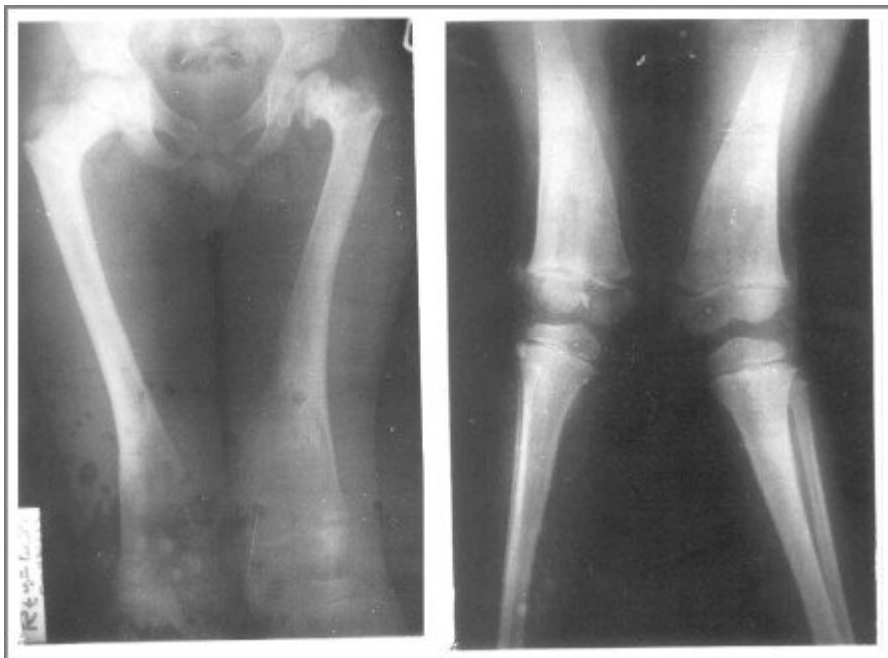

Fig.3 X-ray femur showing markedly reduced bone density, the characteristic Erlenmeyer flask deformity in the distal femur (abnormal modeling of metaphysis), and evidence of healed fracture neck of the right femur in a child 7years old with type 1 Gaucher disease [55]. Bron: Cytokines in Gaucher disease: Role in the pathogenesis of bone and pulmonary disease. Figures - available via license: CC BY-NC-ND 4.0: <https://creativecommons.org/licenses/by-nc-nd/4.0>

## **Neurologische symptomen**

### **De ziekte van Gaucher type I**

Hoewel type I van de ziekte van Gaucher van oudsher de 'niet-neurologische' vorm wordt genoemd, ligt de prevalentie van (een lichte mate van) perifere neuropathie en dunnevezelneuropathie hoger bij patiënten met deze variant van de ziekte dan in de algemene bevolking.

In het afgelopen decennium is er veel onderzoek gedaan naar de relatie tussen GBA-mutaties en het ontstaan van de ziekte van Parkinson. Daaruit is gebleken dat patiënten met de ziekte van Gaucher type I 26 keer meer kans hebben op het ontwikkelen van de ziekte van Parkinson dan de algemene bevolking.

### **De ziekte van Gaucher type II**

Bij de ziekte van Gaucher type II is sprake van een zeer snel progressief neurodegeneratief proces. Bij kinderen met deze variant presenteert de ziekte zich direct of in de eerste maanden na de geboorte met symptomen als hypertonie, epileptische insulten, spasticiteit, slechte zuig- en slikreflexen, laryngospasmen, dysfagie, retroflexie van de nek, oculomotorische paresten en strabismus. Daarnaast worden bij sommige patiëntjes ook wel gewrichtscontracturen en/of hypokinesie gezien. Bij veel van de baby's met type II ontstaan in de loop van het ziekteproces epileptische insulten, rigiditeit en opisthotonus.

### **De ziekte van Gaucher type III**

Bij de ziekte van Gaucher type III kunnen de neurologische symptomen mild zijn, met als enige symptoom vertraagde saccadische oogbewegingen, tot zeer ernstig, met progressieve myoklonische epilepsie, cerebellaire ataxie, spasticiteit en dementie.

### **Overige, zeldzaam voorkomende verschijnselen**

Bij de ziekte van Gaucher type I wordt in sommige gevallen alveolaire of interstitiële longziekte gezien. Bij gaucherpatiënten die een splenectomie hebben ondergaan (wat tegenwoordig nog maar zelden voorkomt) kan ernstige pulmonale hypertensie optreden.

Interstitiële of glomerulaire infiltratie van gauchercellen in de nieren kan secundaire glomerulaire sclerose, progressieve nierinsufficiëntie en proteïnurie tot gevolg hebben.

Een zeldzaam voorkomende variant van type III is de cardiovasculaire vorm, waarbij het meest op de voorgrond tredende symptoom calcificatie of fibrose van de mitralis- en aortakleppen is.

### **Maligniteiten**

Gaucherpatiënten hebben een sterk verhoogd risico op het ontwikkelen van maligniteiten. Vooral de prevalentie van hematologische maligniteiten, met name multipel myeloom, is hoog. Ook carcinomen in diverse organen zijn gerapporteerd (o.a. bot, lever, nieren, hersenen, testes, prostaat en colon), alsmede melanomen. Hoewel er geen correlatie lijkt te bestaan tussen de ernst van de ziekte van Gaucher en het ontstaan van maligniteiten, lijkt het risico groter voor patiënten die een splenectomie hebben ondergaan.

Vooralsnog is het onderliggende mechanisme van het ontstaan van maligniteiten bij gaucherpatiënten niet bekend



# Symptomen op een rij

## Algemeen

- [hydrops foetalis](#)

## Gastro-intestinaal

- [hepatomegalie](#)
- [splenomegalie](#)
- [galblaaspathologie](#)

## Hematologisch

- [pancytopenie](#)
- [trombocytopenie](#)
- [neutropenie](#)
- [leukopenie](#)
- [hemolytische anemie](#)

## Musculoskeletaal

- [groeiachterstand](#)
- [osteonecrose](#)
- [osteopenie](#)
- [artropathie](#)
- [osteoporose](#)
- [pathologische fracturen](#)
- [botdeformatie](#)

## Neurologisch

- [perifere neuropathie](#)
- [parkinsonisme](#)

## Renaal

- [proteïnurie](#)
- [nefropathie](#)

## Diagnostiek van de ziekte van Gaucher <sup>5, 6, 11, 14, 15, 19, 20</sup>

Het tijdig herkennen van de ziekte van Gaucher is, vooral bij ernstig aangedane patiënten, van groot belang. Het duurt vaak een aantal jaren voordat de juiste diagnose gesteld wordt bij patiënten met de ziekte van Gaucher. De zeldzaamheid van de ziekte en de heterogeniteit van de symptomen maken dat de ziekte van Gaucher vaak pas in een later stadium wordt meegenomen in de differentiaaldiagnostiek.

## Klinische diagnose

De ziekte van Gaucher heeft geen specifieke kenmerken op basis waarvan onmiddellijk een klinische diagnose kan worden gesteld. Toch is er (een combinatie van) een aantal klinische verschijnselen die

suggestief zouden kunnen zijn voor de ziekte van Gaucher.

### **Ziekte van Gaucher type I**

Hoewel deze variant van de ziekte op elke leeftijd manifest kan worden, treden de eerste symptomen in de meeste gevallen op voor het 10e levensjaar.

Een willekeurige combinatie van de volgende verschijnselen zou aanleiding kunnen zijn om de ziekte van Gaucher te betrekken in de diagnostiek:

- chronische vermoeidheid (anemie)
- frequente neusbloedingen en/of onderhuidse bloedingen (trombocytopenie)
- groeiachterstand
- verlate puberteit
- splenomegalie en/of hepatomegalie (buikklachten en/of een opgezwollen buik)
- botpijnen en/of crisis
- galstenen
- radiologisch: erlenmeyerdeformatie van het femur
- parkinsonisme
- perifere neuropathie
- $\beta$ -cel-maligniteit

### **Ziekte van Gaucher type II**

Bij de ziekte van Gaucher type II is sprake van een zeer snel progressief neurodegeneratief proces. De meeste kinderen met deze variant van de ziekte van Gaucher ontwikkelen de eerste klinische symptomen op een leeftijd van 3 - 6 maanden (hoewel sommige kinderen met type II al afwijkingen vertonen bij de geboorte).

(Een combinatie van) de volgende symptomen zou mogelijk kunnen wijzen op de ziekte van Gaucher type II:

- algemeen slecht gedijen
- slechte zuig- en slikreflexen
- laryngospasmen
- (hepato)splenomegalie
- trombocytopenie en/of anemie
- hypertonie
- oculomotorische paresen
- strabismus
- spasticiteit
- epileptische insulten
- gewrichtscontracturen
- hypokinesie

*Perinatale symptomen:*

- congenitale ichtyose
- hydrops foetalis

### **Ziekte van Gaucher type III**

De ziekte van Gaucher type III is een minder snel progressieve, subacute neurologische variant van de ziekte. De eerste symptomen presenteren zich veelal in de kindertijd of adolescentie, maar soms op veel jongere leeftijd, en variërend van mild tot zeer ernstig.

Een combinatie van de volgende symptomen zou mogelijk kunnen wijzen op de ziekte van Gaucher type III:

- afwijkende saccadische oogbewegingen
- organomegalie
- groeiachterstand
- verlate puberteit
- botdeformaties
- osteopenie
- hematologische afwijkingen (anemie, trombocytopenie)
- neuropathie
- progressieve myoklonische epilepsie
- cerebellaire ataxie
- spasticiteit
- dementie
- calcificatie of fibrose van de mitralis- en aortakleppen
- corneatroebelingen
- supranucleaire oftalmoplegie

## **Klinisch-chemische diagnose** <sup>5</sup>

### **Enzymdiagnostiek**

De diagnose kan worden bevestigd door middel van bepaling van  $\beta$ -glucocerebrosidase-activiteit in leukocyten.

### **DNA-analyse**

Informatie over de mutaties in het GBA-gen die bij een individu de ziekte van Gaucher veroorzaken is onder andere van belang voor prognostisch familieonderzoek. Mede om die reden zal, als de ziekte van Gaucher is vastgesteld aan de hand van enzymdiagnostiek, in de meeste gevallen ook een DNA-analyse worden verricht.

### **Prenatale diagnostiek**

Bij het ongeboren kind kan zowel de enzymatische diagnose als de DNA-diagnose worden gesteld door middel van chorionvillusbiopsie (vlokkentest) en amniocentese (vruchtwaterpunctie). Voor het kunnen verrichten van prenatale DNA-diagnostiek moeten in principe de in de desbetreffende familie voorkomende DNA-mutaties in het GBA-gen bekend zijn.

## **Behandeling van de ziekte van Gaucher**

Tot nog toe is de ziekte van Gaucher niet te genezen. Wel is er een behandeling mogelijk waarbij het enzymtekort wordt gecompenseerd met intraveneus toegediend recombinant enzym (ERT). Een andere behandelmethode voor de ziekte van Gaucher is substraatreductietherapie (SRT); deze methode heeft als doel de hoeveelheid substraat te reduceren tot een zodanig niveau dat het kan worden afgebroken door het endogene enzym. Naast deze behandel mogelijkheden zal, afhankelijk van de mate waarin patiënten zijn aangedaan en eventueel aanwezige comorbiditeit, symptomatische behandeling nodig zijn.

Sphinx - Het Amsterdam Lysosoom Centrum

AMSTERDAM

[020 566 6071](tel:0205666071)

[Bezoek website](#)

## Nascholingen

Bekijk [hier](#) het huidige aanbod e-learnings, web-tv's en andere scholingsmogelijkheden om uw kennis te verrijken op het gebied van lysosomale stapelingsziekten.

## Nuttige links

- <https://www.amc.nl/web/specialismen/bijzondere-zorg-expertisecentra/sphinx-1.htm>
- Vereniging Volwassenen, Kinderen & Stofwisselingsziekten (VKS)  
[www.stofwisselingsziekten.nl](http://www.stofwisselingsziekten.nl)
- Erfocentrum - nationaal kennis- en voorlichtingscentrum erfelijkheid [www.erfocentrum.nl](http://www.erfocentrum.nl)

## Bronnen

1. Pastores GM, Hughes DA. Gaucher Disease. Gene Reviews, <https://www.ncbi.nlm.nih.gov/books/NBK1269>
2. Genetics Home Reference. Gaucher Disease. <https://ghr.nlm.nih.gov/condition/gaucher-disease#>
3. Amsterdam UMC, Sphinx Lysosome Center. <https://www.amc.nl/web/specialismen/bijzondere-zorg-expertisecentra/sphinx-1.htm>
4. Campbell TN, Choy FY. Gaucher disease and the synucleinopathies: refining the relationship. Orphanet J Rare Dis. 2012 Jan 31;7:12. <https://www.ncbi.nlm.nih.gov/pubmed/22289779>
5. Linari S, Castaman G. Clinical manifestations and management of Gaucher disease. Clin Cases Miner Bone Metab. 2015 May-Aug; 12(2): 157-164. <https://www.ncbi.nlm.nih.gov/pmc/articles/PMC4625773>
6. Cox TM, Rosenbloom BE, Barker RA. Gaucher disease and comorbidities: B-cell malignancy and parkinsonism. Am J Hematol. 2015 Jul;90 Suppl 1:S25-8. <https://www.ncbi.nlm.nih.gov/pubmed/26096744>.
7. Baris HN, Cohen IJ, Mistry PK. Gaucher Disease: The Metabolic Defect, Pathophysiology, Phenotypes And Natural History. Pediatr Endocrinol Rev. 2014 Sep; 12(0 1): 72-81. <https://www.ncbi.nlm.nih.gov/pmc/articles/PMC4520262>.
8. Moors T, Paciotti S, Chiasserini D, Calabresi P, Parnetti L, Beccari T, van de Berg WD. Lysosomal Dysfunction and  $\alpha$ -Synuclein Aggregation in Parkinson's Disease: Diagnostic Links. Mov Disord. 2016 Jun;31(6):791-801. doi: 10.1002/mds.26562. Epub 2016 Feb 29. <https://www.ncbi.nlm.nih.gov/pubmed/26923732>
9. Sidransky E. Gaucher Disease: Insights from a Rare Mendelian Disorder. Discov Med. 2012 Oct; 14(77): 273-281. <https://www.ncbi.nlm.nih.gov/pmc/articles/PMC4141347>.
10. Mucci JM, Rozenfeld P. Review Article: Pathogenesis of Bone Alterations in Gaucher Disease: The Role of Immune System. Journal of Immunology Research Volume 2015 (2015), Article ID 192761. <https://www.hindawi.com/journals/jir/2015/192761/>
11. Linari S, Castaman G. Hematological manifestations and complications of Gaucher disease. Expert Rev Hematol. 2016 Jan;9(1):51-8. <https://www.ncbi.nlm.nih.gov/pubmed/26565753>
12. Riboldi GM, Di Fonzo AB. GBA, Gaucher Disease, and Parkinson's Disease: From Genetic to Clinic to New Therapeutic Approaches. Cells. 2019;8(4):364. Published 2019 Apr 19. doi:10.3390/cells8040364. <https://www.ncbi.nlm.nih.gov/pmc/articles/PMC6523296>
13. Ivanova MM, Limgala RP, Changsila E, Ioanou C, Badger A, Alpan1 OG. Gaucher disease is

- associated with lymph node reactive follicular hyperplasia with tingible body macrophages of M2 phenotype. *Int J Clin Exp Pathol* 2017;10(2):2290-2297 [www.ijcep.com](http://www.ijcep.com) /ISSN:1936-2625/IJCEP0037730. <https://www.ijcep.com/files/ijcep0037730.pdf>
14. Stirnemann J, Belmatoug N, Camou F, et al. A Review of Gaucher Disease Pathophysiology, Clinical Presentation and Treatments. *Int J Mol Sci.* 2017;18(2):441. Published 2017 Feb 17. doi:10.3390/ijms18020441. <https://www.ncbi.nlm.nih.gov/pmc/articles/PMC5343975>
  15. Sidransky E, Descartes M. Gaucher Disease Clinical Presentation. <https://emedicine.medscape.com/article/944157-clinical>
  16. Mistry PK, Taddei T, vom Dahl S, Rosenbloom BE. Gaucher disease and malignancy: a model for cancer pathogenesis in an inborn error of metabolism. *Crit Rev Oncog.* 2013;18(3):235-46. <https://www.ncbi.nlm.nih.gov/pubmed/23510066>
  17. Regenboog M, van Dussen L, Verheij J et al. Hepatocellular carcinoma in Gaucher disease: an international case series. *J Inherit Metab Dis* (2018) 41: 819. <https://doi.org/10.1007/s10545-018-0142-y>
  18. Cappellini MD, Cassinerio E, Motta I, Morello W, Villarrubia J. Finding and Treating Gaucher Disease Type 1 - The Role of the Haematologist. *European Oncology & Haematology.* 2018;14(1):50-56 DOI: <https://doi.org/10.17925/EOH.2018.14.1.50>
  19. Gary SE, Ryan E, Steward AM, Sidransky E. Recent advances in the diagnosis and management of Gaucher disease. *Expert Rev Endocrinol Metab.* 2018;13(2):107-118. doi:10.1080/17446651.2018.1445524. <https://www.ncbi.nlm.nih.gov/pmc/articles/PMC6129380>
  20. Roshan Lal T, Sidransky E. The Spectrum of Neurological Manifestations Associated with Gaucher Disease. *Diseases.* 2017;5(1):10. Published 2017 Mar 2. doi:10.3390/diseases5010010. <https://www.ncbi.nlm.nih.gov/pmc/articles/PMC5456331>
  21. Djordjević I, Minić P, Sarajlija A, Djuricic SM, Djokić D, Marković O. Pulmonary involvement in siblings with Gaucher disease type III. *Vojnosanit Pregl.* 2011 Dec;68(12):1071-4. <https://www.ncbi.nlm.nih.gov/pubmed/22352271>