

Sialidose

Korte samenvatting

- Sialidose is een autosomaal recessief erfelijke stofwisselingsziekte die behoort tot de groep lysosomale stapelingsziekten.
- De ziekte wordt veroorzaakt door mutaties in het N-acetyl- α -neuraminidase-1-gen (NEU1), dat codeert voor het enzym neuraminidase (ook wel sialidase genoemd).
- Sialidose type 1 is een relatief milde vorm van de ziekte, met een leeftijd van ziekte-aanvang tussen de 10 en 30 jaar en als kenmerkende symptomen myoklonische epilepsie, visusbeperking en ataxie.
- Sialidose type 2 is een ernstige vorm van de ziekte, met een congenitale/antenatale, infantiele of juveniele ziekte-aanvang en als kenmerkende symptomen grove gelaatstrekken, hepatomegalie, progressieve dysostosis multiplex, ataxie en mentale retardatie.
- De levensverwachting van patiënten met type 2 is afhankelijk van leeftijd van ziekte-aanvang en -ernst, maar veelal niet ouder dan 20 jaar.

Wat is de ziekte van sialidose? [3](#), [8](#), [9](#), [10](#), [11](#)

Sialidose (voorheen mucopolidose-I genoemd) is een autosomaal recessief erfelijke stofwisselingsziekte die behoort tot de groep lysosomale stapelingsziekten.

De orgaansystemen waarin sialidose zich met name manifesteert zijn het centraal zenuwstelsel, het ossale systeem en het reticulo-endotheliale systeem. De pathologie van sialidose is op veel punten vergelijkbaar met die van [mucopolidose II](#) en [mucopolidose III](#)

Classificatie van sialidose

Op basis van klinische presentatie en leeftijd van ziekte-aanvang is sialidose geclassificeerd in twee subtypen:

Sialidose type I

Sialidose type 1 is een relatief milde vorm van de ziekte, met een leeftijd van ziekte-aanvang tussen de 10 en 30 jaar en als kenmerkende symptomen myoklonische epilepsie, visusbeperking en ataxie.

Sialidose type II

Sialidose type 2 is een ernstige vorm van de ziekte, met een congenitale/antenatale, infantiele of juveniele ziekte-aanvang en als kenmerkende symptomen grove gelaatstrekken, hepatomegalie, progressieve dysostosis multiplex, ataxie en mentale retardatie.

Bij beide subtypen is in de meeste gevallen een 'cherry-red spot' op de retina aanwezig. Ook is er bij beide varianten meestal een verhoogde excretie van geconjugeerd sialzuur in de urine (hierin onderscheidt sialidose zich van bijvoorbeeld [de ziekte van Salla](#) en [ISSD](#), waarbij er sprake is van sialurie met verhoogde excretie van vrij sialzuur).

De oorzaak van sialidose [1](#), [2](#), [3](#), [10](#), [11](#)

Sialidose wordt veroorzaakt door mutaties in het N-acetyl- α -neuraminidase-1-gen (NEU1) dat codeert voor het enzym neuraminidase (ook wel sialidase genoemd).

Het mechanisme van sialidose [4](#), [8](#)

Als gevolg van mutaties in het NEU1-gen ontstaat een deficiëntie van neuraminidase. Neuraminidase heeft een regulerende functie in de lysosomale exocytose. Een geheel of gedeeltelijk afwezige activiteit van neuraminidase verstoort de verwerking van siaalzuren op het lysosomaal membraaneiwit LAMP1. Hierdoor ontstaat een excessieve extracellulaire excretie van de inhoud van het lysosomale lumen in diverse weefseltypen. Door dit proces veranderen de eigenschappen van de cellen, met weefselschade tot gevolg.

Excessieve lysosomale exocytose wordt beschouwd als een van de veroorzakers van veel van de voor sialidose karakteristieke symptomen, waaronder ook de neurodegeneratieve verschijnselen. Daarnaast wordt verondersteld dat ook een door neuraminidase-deficiëntie veroorzaakte verstoring van de fagocytose in macrofagen en insuline-signalering een rol speelt in het pathologische mechanisme van sialidose.

Over het algemeen is de ernst van de symptomen omgekeerd evenredig aan de mate van residuale enzymactiviteit.

Een deficiëntie van neuraminidase speelt ook een rol in de pathologie van [galactosialidose](#): de stabiliteit van neuraminidase is afhankelijk van zijn chaperonne, het beschermend enzym cathepsine A (PPCA). Primaire defecten in PPCA zijn de veroorzakers van galactosialidose

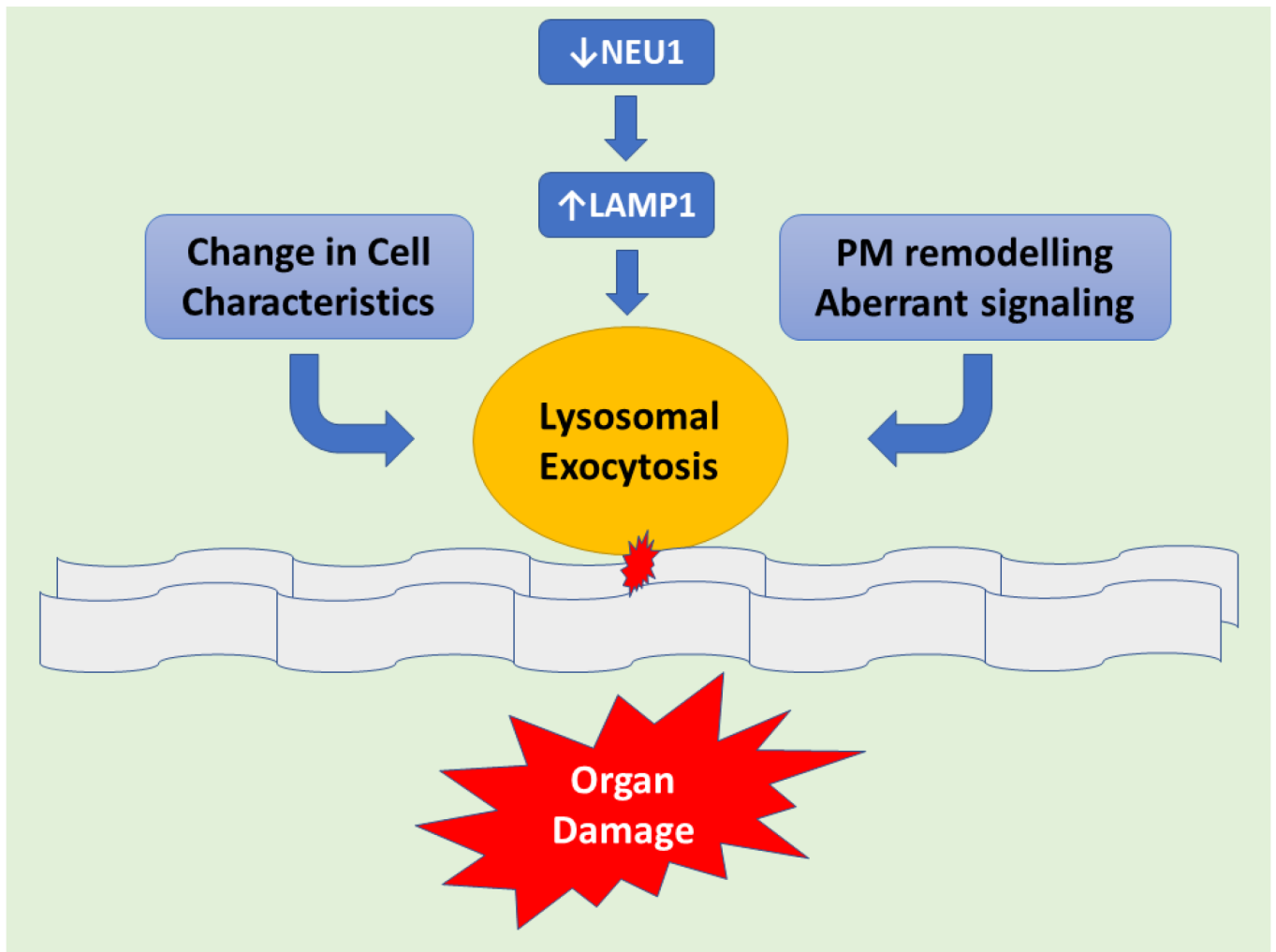


Fig 1. Schematic representation demonstrating downstream of NEU1 deficiency leads to LAMP1 accumulation causing an increased number of lysosomes at the plasmatic membrane (PM) resulting in exacerbated lysosomal exocytosis. Lysosomal-associated membrane protein 1 (LAMP1), aka lysosome-associated membrane glycoprotein 1 or CD107a, is a protein that in humans is determined by the LAMP1 gene. This abnormal release of lysosomal content causes extracellular PM remodeling. Hence changes in cell characteristics take place with subsequent organ pathogenesis. [Bron: 4. Khan A, Sergi C. Sialidosis: A Review of Morphology and Molecular Biology of a Rare Pediatric Disorder. *Diagnostics* (Basel). 2018;8(2):29. Published 2018 Apr 25. doi:10.3390/diagnostics8020029. <https://www.ncbi.nlm.nih.gov/pmc/articles/PMC6023449/>]

Symptomen van sialidose [3](#), [4](#), [5](#), [6](#), [7](#)

Klinische presentatie

Sialidose type I (ziekte-aanvang 10-30 jaar)

Sialidose type I presenteert zich veelal op adolescentie leeftijd met loopstoornissen en/of een verminderde visus. De ziekte kan zich echter ook presenteren met gegeneraliseerde myoclonus, al dan niet in combinatie met epileptische insulten en ataxie. In tegenstelling tot sialidose type II is er bij sialidose type I geen sprake van grove gelaatstrekken.

Bij nagenoeg alle patiënten is bij funduscopie bilateraal een 'cherry-red spot' op de retina waarneembaar. Er treedt progressieve kleuren- en nachtblindheid op, en in sommige gevallen ook

corneatroebeling en/of nystagmus.

Bij de meeste patiënten met sialidose type I is het skelet niet aangedaan; er zijn echter gevallen gerapporteerd waarbij er sprake was van femurkopnecrose in de voorgeschiedenis, wat erop wijst dat osteonecrose een vroege presentatie van sialidose type I zou kunnen zijn. Daarnaast is gebleken dat niet in alle gevallen sprake is van een verhoogde urinaire excretie van sialzuur.

Atypische ziektepresentatie van sialidose type I

In het laatste decennium zijn er patiënten beschreven met geïsoleerde actiemyoclonus, zonder de voor sialidose kenmerkende symptomen als cherry-red spots op de maculae of een verhoogde concentratie van sialyloligosacchariden in de urine. Bij deze patiënten werden wel mutaties in NEU1 gevonden. Dit werpt de vraag op of er wellicht meer gevallen van sialidose type 1 zijn dan tot nog toe aangenomen werd.

Sialidose type II (ziekte-aanvang 0-10 jaar)

De congenitale vorm (ziekte-aanvang perinataal)

De congenitale vorm van sialidose presenteert zich in utero of bij de geboorte met non-immune hydrops foetalis of ascites en symptomen als hepatosplenomegalie, hernia umbilicalis/inguinalis, dysostosis multiplex en grove gelaatstrekken. Patiëntjes die deze fase overleven, ontwikkelen vervolgens een ziektebeeld zoals dat van de infantiele vorm.

De infantiele vorm (ziekte-aanvang < 1 jaar)

Kinderen met de infantiele vorm ontwikkelen symptomen als die van mucopolysaccharidose: grove gelaatstrekken, progressieve dysostosis multiplex, kyfose, groeiachterstand, hepatosplenomegalie, gehoorverlies, een vertraagde psychomotorische en spraak-taalontwikkeling (gevolgd door regressie) en in sommige gevallen myoclonus en ataxie. Een 'cherry-red spot' op de retina is bij patiëntjes >3 jaar altijd aanwezig, en in een enkel geval ook corneatroebeling. Er zijn een paar gevallen gerapporteerd waarbij er sprake was van nefropathie.

De juveniele vorm (ziekte-aanvang 1-10 jaar)

Bij de juveniele vorm presenteren de eerste symptomen zich veelal na het 2e levensjaar, met myoklonische epileptische insulpen, psychomotorische regressie en 'cherry-red spots' op de retinae. De vergroving van de gelaatstrekken is wat subtieler dan bij de infantiele vorm. Verder ontwikkelen patiënten met de juveniele vorm grotendeels dezelfde symptomen als die met de infantiele vorm.

De uiteindelijk te bereiken lichaamslengte is bij zowel de infantiele als de juveniele vorm relatief gering.

Bij sialidose type II is er sprake van variabele gradaties van hersen- en cerebellaire atrofie. De levensverwachting is afhankelijk van welke vorm het betreft; over het algemeen is die niet langer dan 20 jaar.

Symptomen op een rij

Algemeen

- [hydrops foetalis \(type II\)](#)
- [oedeem \(type II\)](#)

Neurologisch

- [ontwikkelingsachterstand \(type II\)](#)
- [vertraagde spraak-taalontwikkeling \(type II\)](#)
- [psychomotorische retardatie/regressie \(type II\)](#)
- [mentale retardatie \(type II\)](#)
- [myoclonus \(type I & II\)](#)
- [ataxie \(type I & II\)](#)
- [encefalopathie \(type I & II\)](#)
- [epileptische insulten \(type I & II\)](#)
- [cerebrale atrofie \(type II\)](#)

Musculoskeletaal

- [grove gelaatstrekken \(type II\)](#)
- [faciale dysmorfie \(type II\)](#)
- [groeiachterstand \(type II\)](#)
- [dysostose \(dysostosis multiplex, type II\)](#)
- [botdeformatie](#)
- [coxa valga \(type II\)](#)
- [osteonecrose \(type I, soms\)](#)

Oculair

- [‘cherry-red spots’ \(type I & II\)](#)
- [retinopathie \(type I & II\)](#)
- [corneatroebeling \(type I & II, soms\)](#)
- [nystagmus \(type I, soms\)](#)
- [visusbeperking \(progressief visusverlies, type I\)](#)

Gastro-intestinaal (type II)

- [ascites](#)
- [hepatomegalie](#)
- [splenomegalie](#)
- [hernia umbilicalis/inguinalis](#)

Renaal

- [nefropathie \(type II, soms\)](#)

KNO (type II)

- [gehoorverlies \(perceptief\)](#)

Diagnostiek van sialidose ^{3, 4, 5, 6, 7, 8}

Klinische diagnose

Symptomen die in enigerlei combinatie kunnen wijzen op de aanwezigheid van sialidose zijn:

Sialidose type I (ziekte-aanvang 10-30 jaar):

- loopstoornissen
- gegeneraliseerde myoclonus
- geïsoleerde actiemyoclonus
- epileptische insulten
- nystagmus
- cherry-red spot op de retina
- corneatroebeling
- verminderde visus

Sialidose type II:

De congenitale vorm (ziekte-aanvang perinataal)

- non-immune hydrops foetalis
- ascites
- hepatosplenomegalie
- hernia umbilicalis/inguïnalis
- dysostosis multiplex
- grove gelaatstrekken
- cherry red spot

De infantiele vorm (ziekte-aanvang < 1 jaar)

- grove gelaatstrekken
- progressieve dysostosis multiplex
- kyfose
- groeiachterstand
- hepatosplenomegalie
- gehoorverlies
- vertraging/regressie in psychomotorische en spraak-taalontwikkeling
- myoclonus
- ataxie
- cherry-red spot

De juveniele vorm (ziekte-aanvang 1-10 jaar)

- myoklonische epileptische insulten
- psychomotorische regressie
- cherry-red spot
- (subtiële) vergroving van de gelaatstrekken
- groeiachterstand
- myoclonus
- ataxie
- gehoorverlies

Klinisch-chemische diagnose [4](#), [5](#), [8](#)

Een eerste klinisch-chemische stap is het bepalen van de concentratie van geconjugeerd sialzuur in urine. Normale waarden hiervan sluiten sialidose echter niet uit.

Enzymdiagnostiek

Biochemische diagnostiek kan door middel van bepaling van de neuraminidase-activiteit in leukocyten. Daarbij dient galactosialidose te worden uitgesloten door middel van bepaling van de β -

galactosidase-activiteit (die bij sialidose normaal hoort te zijn).

DNA-analyse

Informatie over de mutatie in het NEU1-gen die bij een individu sialidose veroorzaakt is onder andere van belang voor prognostisch familieonderzoek. Mede om die reden zal, als de ziekte is vastgesteld aan de hand van enzymdiagnostiek, in de meeste gevallen ook een DNA-analyse worden verricht.

Prenatale diagnostiek

Bij het ongeboren kind kan prenatale enzymdiagnostiek in chorionweefsel of gekweekte amniocyten plaatsvinden door middel van chorionvillusbioopsie (vlokkentest) en amniocentese (vruchtwaterpunctie).

Voor het kunnen verrichten van prenatale DNA-diagnostiek moeten in principe de in de desbetreffende familie voorkomende DNA-mutaties in het NEU1-gen bekend zijn.

Behandeling van sialidose

Voor sialidose is geen ziekte-specifieke behandeling beschikbaar. De ziekte dient waar mogelijk symptomatisch te worden behandeld.

Centrum voor Lysosomale en Metabole Ziekten

ROTTERDAM

[010 704 4840](tel:0107044840)

[Bezoek website](#)

Sphinx - Het Amsterdam Lysosoom Centrum

AMSTERDAM

[020 566 6071](tel:0205666071)

[Bezoek website](#)

Nascholingen

Bekijk [hier](#) het huidige aanbod e-learnings, web-tv's en andere scholingsmogelijkheden om uw kennis te verrijken op het gebied van lysosomale stapelingsziekten.

Nuttige links

- <https://www6.erasmusmc.nl/lysosomale-en-metaboleziekten>

Bronnen

1. Bonten EJ, Arts WF, Beck M, Covanis A, Donati MA, Parini R, Zammarchi E, d'Azzo A. Novel mutations in lysosomal neuraminidase identify functional domains and determine clinical

- severity in sialidosis. *Hum. Mol. Genet.* (2000) 9 (18): 2715-2725.
<https://academic.oup.com/hmg/article/9/18/2715/2901314>
2. Canafoglia L, Robbiano A, Pareyson D, Panzica F, Nanetti L, Giovagnoli AR, Venerando A, Gellera C, Franceschetti S, Zara F. Expanding sialidosis spectrum by genome-wide screening: NEU1 mutations in adult-onset myoclonus. *Neurology*. 2014 Jun 3;82(22):2003-6.
<https://www.ncbi.nlm.nih.gov/pubmed/24808020>
 3. Caciotti A, Di Rocco M, Filocamo M, Grossi S, Traverso F, d'Azzo A, Cavicchi C, Messeri A, Guerrini R, Zammarchi E, Donati MA, Morrone A. Type II sialidosis: review of the clinical spectrum and identification of a new splicing defect with chitotriosidase assessment in two patients. *J Neurol.* 2009 Nov;256(11):1911-5. <https://www.ncbi.nlm.nih.gov/pubmed/19568825>
 4. Khan A, Sergi C. Sialidosis: A Review of Morphology and Molecular Biology of a Rare Pediatric Disorder. *Diagnostics (Basel)*. 2018;8(2):29. Published 2018 Apr 25.
doi:10.3390/diagnostics8020029. <https://www.ncbi.nlm.nih.gov/pmc/articles/PMC6023449/>
 5. Schene IF, Ayuso VK, de Sain-van der Velden M, van Gassen KL, Cuppen I, van Hasselt PM, Visser G. Pitfalls in Diagnosing Neuraminidase Deficiency: Psychosomatics and Normal Sialic Acid Excretion. *JIMD Rep.* 2015 Jul 5. <https://www.ncbi.nlm.nih.gov/pubmed/26141460>
 6. Eminoglu TF, Ozkan M, Igdoura S, Dursun A, Zenciroğlu A. Transient neonatal hyperparathyroidism: a presenting feature of sialidosis type II. *J Pediatr Endocrinol Metab.* 2013;26(7-8):767-9. <https://www.ncbi.nlm.nih.gov/pubmed/23612593>
 7. Stanwood Till J, Roach ES, Burton BK. Sialidosis (Neuraminidase Deficiency) Types I and II: Neuro-ophthalmic Manifestations. *Journal of Clinical Neuro-ophthalmology* March 1987, 7 (1), p 40-44.
 8. Schiffmann R. Sialidosis. *MedLink Neurology*. Originally released February 3, 1994; last updated December 18, 2018; expires December 18, 2021.
<https://www.medlink.com/index.php/article/sialidosis>
 9. <https://emedicine.medscape.com/article/948704-overview>
 10. <https://omim.org/entry/256550>
 11. <https://www.orpha.net>