

Niemann-Pick type C

Korte samenvatting

- De ziekte van Niemann-Pick type C is een erfelijke stofwisselingsziekte die behoort tot de groep lysosomale stapelingsziekten.
- Deze aandoening is geclassificeerd in drie subcategorieën: type A/B en type C.
- Type C wordt veroorzaakt door mutaties in het NPC1- of het NPC2-gen. Deze mutaties resulteren primair in defecten in cholesteroltransport en intracellulaire accumulatie van cholesterol, en secundair in accumulatie van sфingomyeline.
- De ziekte van Niemann-Pick type C manifesteert zich als een progressieve neurodegeneratieve aandoening met een grote variëteit van neurologische, psychiatrische en viscerale symptomen.
- De ziekte is geclassificeerd in vier leeftijdscategorieën: vroeg-infantiel (2 maanden - 2 jaar), laat-infantiel (2 - 6 jaar), juveniel (6 - 15 jaar) en adolescent/adult (>15 jaar).
- De levensverwachting varieert van een paar dagen (de perinatale vorm) tot ouder dan 60 jaar; het merendeel van de patiënten heeft een levensverwachting die ligt tussen de 10 en 25 jaar.

Wat is de ziekte van Niemann-Pick type C? [1](#) [5](#)

De ziekte van Niemann-Pick type C (NPC) is een autosomaal recessief erfelijke stofwisselingsziekte die behoort tot de groep lysosomale stapelingsziekten.

Progressieve neurodegeneratieve symptomen vormen het belangrijkste kenmerk van NPC. De ziekte manifesteert zich met een grote variëteit van neurologische, psychiatrische, viscerale, en pulmonale verschijnselen die in verschillende combinaties kunnen optreden. De leeftijd van ziekte-aanvang is al even variabel: van perinataal tot ver in de volwassenheid.

De neurologische verschijnselen worden in de meeste gevallen voorafgegaan door systemische symptomen (zoals bijvoorbeeld een persistente neonatale icterus of geïsoleerde spleno- of hepatosplenomegalie). Er kunnen jaren of soms zelfs tientallen jaren liggen tussen de aanvang van de systemische symptomen en het verschijnen van de eerste neurologische symptomen.

De levensverwachting varieert van een paar dagen (de perinatale vorm) tot ouder dan 60 jaar. Het merendeel van de patiënten met NPC overlijdt echter op 10-25-jarige leeftijd.

Classificatie van de ziekte van Niemann-Pick type C

De leeftijd waarop de eerste neurologische verschijnselen hun intrede doen speelt een grote rol voor wat betreft de prognose. Dit gegeven vormt dan ook de basis voor classificatie van de ziekte in leeftijdscategorieën: vroeg-infantiel (2 maanden - 2 jaar), laat-infantiel (2 - 6 jaar), juveniel (6 - 15 jaar) en adolescent/adult (>15 jaar). In de perinatale leeftijdscategorie (0 - 2 maanden) zijn neurologische symptomen niet aan de orde.

De ziekte van Niemann-Pick type C heeft een klinische presentatie die vergelijkbaar is met die van de ziekte van [Niemann-Pick type A/B](#) (tegenwoordig ook wel ASMD genoemd). Type A/B wordt

echter veroorzaakt door mutaties in het SMPD1-gen (sfingomyeline fosfodiësterase-1), dat codeert voor het enzym zure-sfingomyelinase.

De oorzaak van de ziekte van Niemann-Pick type C [1](#), [9](#)

Hoewel de klinische presentatie van de ziekte van Niemann-Pick type C voor een groot deel overeenkomt met die van type A/B (ASMD), heeft type C een andere genetische en biochemische oorzaak. Type C wordt veroorzaakt door mutaties in het NPC1- of het NPC2-gen. Deze mutaties resulteren primair in defecten in cholesteroltransport en intracellulaire accumulatie van cholesterol, en secundair in accumulatie van sfingomyeline. Bij veruit de meeste (95%) NPC-patiënten wordt de ziekte veroorzaakt door mutaties in NPC1.

Een variant die voorheen was geclassificeerd als type D, ook wel de 'Nova Scotia variant' genoemd, is inmiddels op grond van onderliggende biochemische oorzaak (dit bleek eveneens een NPC1-variant te zijn) geclassificeerd als type C.

Het mechanisme van de ziekte van Niemann-Pick type C [1](#), [5](#), [6](#), [9](#)

Hoewel de exacte functie van de NPC1 en -2-eiwitten nog niet geheel ontrafeld is, is bekend dat deze samenwerken op het gebied van intracellulair transport van lipiden. Verlies van functionaliteit in een van beide eiwitten leidt tot stapeling van cholesterol en een aantal sfingolipiden in het endosomale-lysosomale intracellulaire compartiment. Dit verstoort de lysosomale calciumhomeostase, wat resulteert in een reeks van secundaire defecten in het cellulaire transport in diverse lichaamsweefsels.

Het neuropathologische mechanisme

In de hersenen vindt niet zozeer stapeling van cholesterol plaats maar voornamelijk van GM2- en GM-3-gangliosiden. De neuropathologische gevolgen hiervan zijn onder andere alzheimerachtige neurofibrillaire knopen, afbraak van neuronen, neuroaxonale dystrofie en demyelinisatie. Omdat voor onderhoud en reparatie van axonale membranen endogeen gesynthetiseerd cholesterol nodig is, ontstaan ook ernstige wittestofafwijkingen, waarbij met name in het corpus callosum verlies van axonen optreedt. Vooral Purkinjecellen van het cerebellum, de basale ganglia en de thalamus zijn kwetsbaar bij de ziekte van Niemann-Pick type C. Defecten daarin leiden tot cerebellaire dysfunctie en ataxie.

Symptomen van de ziekte van Niemann-Pick type C [1](#), [2](#), [3](#), [4](#), [6](#), [8](#)

Klinische presentatie

NPC presenteert zich met een grote variëteit van viscerale, neurologische en psychiatrische symptomen die in verschillende combinaties kunnen optreden. De leeftijd van ziekte-aanvang kan variëren van perinataal tot ver in de volwassenheid. De neurologische verschijnselen worden in de meeste gevallen voorafgegaan door systemische symptomen (zoals bijvoorbeeld een persistente neonatale icterus of geïsoleerde spleno- of hepatosplenomegalie).

De laatste jaren is duidelijk geworden dat ook interstitiële longziekte onderdeel kan uitmaken van het ziektebeeld van NPC, met in veel gevallen recidiverende pneumonitis als eerste presentatie

daarvan.

Er kunnen jaren of soms zelfs tientallen jaren liggen tussen de aanvang van de systemische symptomen en het verschijnen van de eerste neurologische symptomen.

Perinatale ziektepresentatie (0 - 2 maanden)

In de perinatale periode kan NP-C zich presenteren met hydrops foetalis, foetale ascites of neonatale icterus. Ook infiltratie van de longen door schuimcellen kan een eerste ziektepresentatie zijn, geïsoleerd of in combinatie met neonatale leverziekte (lever en milt zijn altijd vergroot bij kinderen met symptomatische leverziekte). Veel van deze patiëntjes overlijden in dit stadium.

Van de baby's die de perinatale verschijnselen van NP-C overleven, zijn sommige hypotonisch en vertraagd in hun psychomotorische ontwikkeling. Ook zijn er kinderen bij wie de systemische symptomen spontaan verdwijnen en zich pas jaren later neurologische verschijnselen ontwikkelen.

Vroeg-infantiele ziektepresentatie (2 maanden - 2 jaar)

In deze leeftijdscategorie kan de eerste ziektepresentatie een geïsoleerde hepatosplenomegalie zijn, die ondanks de vroege ziekte-aanvang ook gedurende een aantal jaren het enige symptoom kan blijven. Er zijn echter ook kinderen die in de loop van de tijd 'in hun organen' groeien, waardoor de aanvankelijk aanwezige organomegalie later in de kindertijd niet meer te detecteren is. Afwezigheid van organomegalie betekent dus niet dat de diagnose NPC kan worden uitgesloten.

De ontwikkeling van spierzwakte verloopt minder snel progressief dan bij kinderen met de klassieke, vroeg-infantiele vorm. Cardiomegalie, al dan niet met linkerventrikel outflow obstructie (LVOT), kan aanwezig zijn, maar veelal in minder ernstige mate dan bij de vroeg-infantiele vorm.

Kinderen met deze vorm van de ziekte overlijden veelal vroegtijdig als gevolg van respiratoir falen als zij niet tijdig worden behandeld.

De variant met latere ziekte-aanvang (LOPD - Late Onset Pompe Disease)

In vergelijking met de varianten met een vroege ziekte-aanvang, is de variant van de ziekte van Pompe met een latere presentatie minder snel progressief. De leeftijd waarop deze vorm manifest kan worden varieert van 1 jaar tot ver in de volwassenheid (>50 jaar). Omdat de eerste symptomen van LOPD weinig specifiek zijn, zit er vaak lange tijd tussen het moment van eerste ziektepresentatie en de uiteindelijke diagnose.

In de vroeg-infantiele periode kan NPC zich ook presenteren met ernstige neurologische verschijnselen. Bij deze kinderen is meestal al vanaf de geboorte of de eerste maanden hepatosplenomegalie aanwezig geweest. Vanaf een leeftijd van 8-9 maanden ontwikkelen zich de eerste neurologische symptomen in de vorm van een vertraagde motorische ontwikkeling en hypotonie. Daarop volgt vanaf een leeftijd van 1-2 jaar een progressief verlies van eerder verworven motorische vaardigheden en een minder uitgesproken verlies van cognitieve functies. Daarna treedt spasticiteit op; veel van deze kinderen leren nooit lopen. Vaak is er een intentietremor aanwezig. Beeldvorming van de hersenen laat tekenen van leukodystrofie en cerebrale atrofie zien.

Een zeer typerend symptoom van NPC is supranucleaire verticale blikparese (VSGP). Bij kinderen met een vroeg-infantiele ziektepresentatie is dit verschijnsel over het algemeen nog niet aanwezig bij aanvang van de ziekte. Vaak ontwikkelt VSGP zich dan in een stadium dat de progressieve encefalopathie herkenning hiervan bemoeilijkt.

Kinderen met de vroeg-infantiele vorm worden zelden ouder dan 5 jaar.

Laat-infantiele ziektepresentatie (2 - 6 jaar)

Bij een laat-infantiele ziekte-aanvang is een geïsoleerde hepatosplenomegalie of splenomegalie vaak al enige tijd aanwezig. De eerste neurologische symptomen verschijnen op een leeftijd van 3 - 5 jaar, met loopstoornissen en vaak vallen als gevolg van ataxie. Kataplexie komt relatief vaak voor, soms ook als eerste neurologische symptoom. De motorische stoornissen zijn progressief, en er is een evidente vertraging in de cognitieve ontwikkeling. Met het verergeren van de ataxie ontwikkelen zich ook dysfagie, dysartrie en dementie. In een later stadium ontstaan piramidale verschijnselen en spasticiteit.

Een groot deel van de patiëntjes krijgt op enig moment ook epileptische insulten, partieel of gegeneraliseerd. In sommige gevallen is de epilepsie therapieresistent en sterft het kind als gevolg van status epilepticus of complicaties van epilepsie.

Supranucleaire verticale blikparese is meestal al in een vroeg stadium aanwezig, en soms ook gehoorverlies.

De levensverwachting van kinderen met de laat-infantiele vorm van NP-C is 7 - 12 jaar; als er sprake is van ernstige epilepsie, beperkt dat de levensverwachting echter aanzienlijk.

Juvenile ziektepresentatie (6 - 15 jaar)

De juvenile variant is in de meeste landen de meest voorkomende vorm van NPC. Vaak is een geïsoleerde splenomegalie (zelden hepatosplenomegalie) het eerst presenterende symptoom. Het komt vaak voor dat in de vroege kindertijd weliswaar sprake is geweest van organomegalie, maar dat deze nagenoeg afwezig is op het moment dat de eerste neurologische symptomen zich aandienen.

Supranucleaire verticale blikparese is in nagenoeg alle gevallen aanwezig, vaak als eerste neurologische symptoom, aanvankelijk met slechts een lichte vertraging in de initiatie van verticale saccadische oogbewegingen; in een gevorderd stadium van de ziekte zijn ook de horizontale saccadische oogbewegingen beperkt.

Toenemende klungeligheid, leer- en concentratieproblemen en moeite met schrijven zijn vaak de eerste opvallende symptomen in deze leeftijdscategorie. Soms lijken de verschijnselen op dyspraxie. Na verloop van tijd wordt het kind steeds onhandiger, en de leerstoornissen nemen toe. Er ontstaat ataxie, die zowel langzaam als snel progressief kan zijn. Andere veelvoorkomende verschijnselen zijn (lach-geïnduceerde) kataplexie, al dan niet in combinatie met narcolepsie, en dystonie. De motorische stoornissen worden ernstig; de mate van cognitieve regressie varieert.

Er ontwikkelt zich progressieve dysartrie en parallel daaraan dysfagie die uiteindelijk orale voedselinname onmogelijk maakt. In een later stadium ontwikkelen zich piramidale verschijnselen en spasticiteit. Ongeveer de helft van de patiënten krijgt epileptische insulten, die wisselend kunnen zijn qua ernst en aard.

De levensverwachting van patiënten met de juvenile vorm van NPC is variabel; sommige patiënten bereiken een leeftijd boven de 30 jaar.

Adolescente/adulte ziektepresentatie (>15 jaar)

De adolescente en adulte vormen van NPC dienen zich vaak aan tussen het 15e en 30e levensjaar;

dit kan echter ook later zijn, in sommige gevallen zelfs op 50-jarige leeftijd of ouder. De eerste verschijnselen zijn vaak zoals die bij de juveniele vorm, maar in veel gevallen zijn een sluipenderwijs verlies van cognitieve functies en/of psychiatrische stoornissen (o.a. depressiviteit, schizofrenie) de eerste ziektepresentatie. Psychiatrische stoornissen kunnen acuut ontstaan of langzaam progressief, en al enige jaren aanwezig zijn voordat motorische en cognitieve stoornissen zich ontwikkelen. Het verlies van cognitieve functies kan variëren van een lichte beperking in executieve functies tot ernstige dementie.

Supranucleaire verticale blikparese is meestal (in ongeveer 75% van de gevallen) aanwezig, en ook retrocochleair gehoorverlies wordt frequent gezien. Organomegalie is daarentegen minder vaak aanwezig, en epilepsie is zeldzaam bij deze vorm.

Bij sommige patiënten ontwikkelen zich ernstige ataxie, dystonie en dysartrie met variabele cognitieve dysfunctie; bij andere domineren psychiatrische stoornissen en dementie. Bewegingsstoornissen (zoals dystonie, parkinsonisme, chorea) komen bij deze vorm van NP-C vaker voor dan in de juveniele vorm. Het latere ziektebeloop is vergelijkbaar met dat van de juveniele vorm.

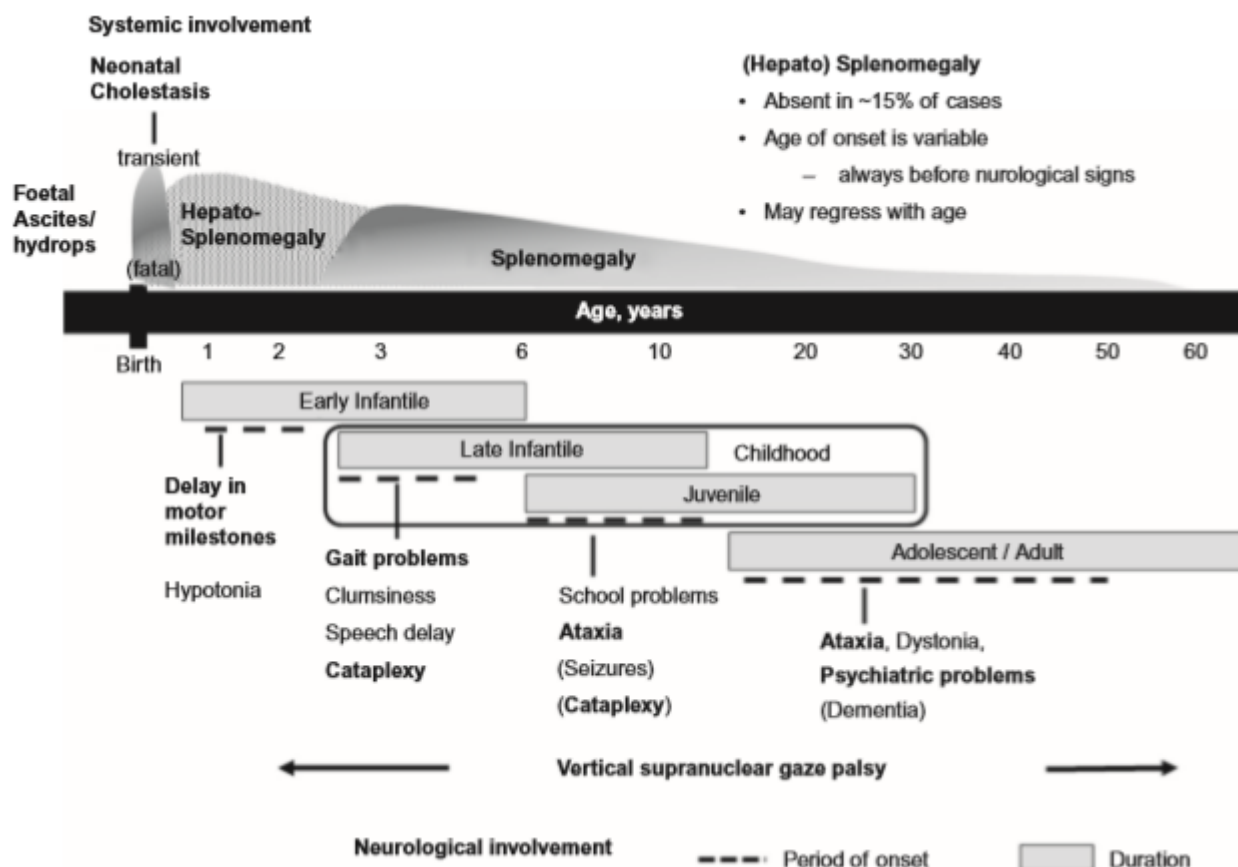


Fig. 1 Schematische weergave van de klinische aspecten van NPC. [Bron: Vanier MT. Niemann-Pick diseases. Handb Clin Neurol. 2013;113:1717-21. <https://www.ncbi.nlm.nih.gov/pubmed/23622394>]

Symptomen op een rij

Algemeen

- [hydrops foetalis](#)

Neurologisch

- [gedragsstoornissen](#)
- [psychomotore retardatie/regressie](#)
- [ontwikkelingsachterstand](#)
- [vertraagde spraak-taalontwikkeling](#)
- [mentale retardatie/regressie](#)
- [motorische stoornissen](#)
- [ataxie](#)
- [extrapiramidale verschijnselen](#)
- [myoclonus](#)
- [parkinsonisme](#)
- [dysartrie](#)
- [epileptische insulten](#)
- [cerebrale atrofie](#)
- [encefalopathie](#)
- [dementie](#)

Musculoskeletaal

- [hypotonie](#)
- [dystonie](#)
- [tremor](#)
- [kataplexie](#)
- [spasticiteit](#)

Gastro-intestinaal

- [dysfagie](#)
- [hepatomegalie](#)
- [splenomegalie](#)
- [ascites](#)

Oculair

- [oculomotorische apraxie](#)
- [verticale blikparese](#)

KNO

- [gehoorverlies](#)

Respiratoir

- [respiratoire infecties](#)
- [respiratoire insufficiëntie](#)

Diagnostiek van de ziekte van Niemann-Pick type C ^{5, 7, 8}

Klinische diagnose

De klinische presentatie van NPC is in veel gevallen zeer heterogeen en aspecifiek, wat kan

resulteren in een aanzienlijke vertraging in het stellen van de juiste diagnose.

Bij baby's zijn vaak voorafgaand aan de uiteindelijke diagnose al viscerale symptomen aanwezig. Bij juveniele patiënten bestaat de eerste ziektepresentatie meestal uit viscerale en neurologische verschijnselen, en bij adolescenten/volwassenen uit een variërende mate van psychiatrische, neurologische en soms viscerale verschijnselen.

De volgende (combinaties van) symptomen rechtvaardigen het de ziekte van Niemann-Pick type C op te nemen in de differentiaaldiagnostiek:

Bij baby's/kinderen

Viscerale symptomen

- geïsoleerde splenomegalie
- hepatosplenomegalie
- cholestase
- foetale/neonatale ascites
- onverklaarde persisterende neonatale icterus

Neurologische verschijnselen

- verticale blikparese (VSGP)
- klungeligheid / frequent vallen
- ataxie
- dystonie
- kataplexie
- achterstand/regressie in motorische ontwikkeling
- achterstand/regressie in cognitieve ontwikkeling
- progressieve dysartrie

Respiratoire verschijnselen

- recidiverende pneumonitis
- respiratoire insufficiëntie

Bij adolescenten/volwassenen

Viscerale symptomen

- geïsoleerde splenomegalie (zelden hepatosplenomegalie)

Neurologische verschijnselen

- verticale blikparese (VSGP)
- ataxie
 - bij ontstaan < 40 jaar
 - bij afwezigheid neuropathie
 - van onbekende oorsprong
- gegeneraliseerde dystonie
 - bij ontstaan < 40 jaar
- mentale retardatie
- cognitieve beperking en cognitieve achteruitgang
 - bij ontstaan < 40 jaar
- frontotemporale dementie:
 - bij ontstaan < 40 jaar
- retrocochleair gehoorverlies

Psychiatrische verschijnselen

- atypische, refractaire schizofrenie / vroege psychose

Klinisch-chemische diagnose

Enzymdiagnostiek

Door middel van filipinekleuring van gekweekte fibroblasten kan lysosomale stapeling van vrij cholesterol worden aangetoond.

Biomarkers

Biomarkers gaan een steeds belangrijker rol spelen in de diagnostiek van de ziekte van Niemann-Pick type C. Bijvoorbeeld van oxysterolen is aangetoond dat deze een hoge betrouwbaarheid en sensitiviteit voor NPC hebben.

DNA-analyse

DNA-analyse wordt gebruikt als diagnostisch instrument om de diagnose te bevestigen. Daarnaast is informatie over de mutatie in het NPC1- of het NPC2-gen die bij een individu de ziekte van Niemann-Pick type C veroorzaakt van belang voor prognostisch familieonderzoek.

Prenatale diagnostiek

Bij het ongeboren kind kan zowel de enzymatische diagnose als de DNA-diagnose worden gesteld door middel van chorionvillusbiopsie (vlokkentest) en amniocentese (vruchtwaterpunctie). Voor het kunnen verrichten van prenatale DNA-diagnostiek moeten in principe de in de desbetreffende familie voorkomende NPC-mutaties bekend zijn.

Behandeling van de ziekte van Niemann-Pick type C

Substraatreductietherapie (SRT)

Substraatreductietherapie is, naast symptomatische behandeling, vooralsnog de enige behandelmethode die beschikbaar is voor de ziekte van Niemann-Pick type C. SRT is gericht op het afremmen van de vorming van het substraat dat niet volledig kan worden afgebroken door het defecte enzym. Daarmee wordt excessieve ophoping van het substraat voorkomen.

Sphinx - Het Amsterdam Lysosoom Centrum

AMSTERDAM

[020 566 6071](tel:0205666071)

[Bezoek website](#)

Nascholingen

Bekijk [hier](#) het huidige aanbod e-learnings, web-tv's en andere scholingsmogelijkheden om uw kennis te verrijken op het gebied van lysosomale stapelingsziekten.

Nuttige links

- <https://www.amc.nl/web/specialismen/bijzondere-zorg-expertisecentra/sphinx-1.htm>

Bronnen

1. Vanier MT. Niemann-Pick diseases. *Handb Clin Neurol.* 2013;113:1717-21.
<https://www.ncbi.nlm.nih.gov/pubmed/23622394>
2. Di Lazzaro V, Marano M, Florio L, De Santis S. Niemann-Pick type C: focus on the adolescent/adult onset form. *Int J Neurosci.* 2016 Nov;126(11):963-71.
<https://www.ncbi.nlm.nih.gov/pubmed/26998855>
3. Mengel E, Klünemann HH, Lourenço CM, Hendriksz CJ, Sedel F, Walterfang M, Kolb SA. Niemann-Pick disease type C symptomatology: an expert-based clinical description. *Orphanet J Rare Dis.* 2013 Oct 17;8:166. <https://www.ncbi.nlm.nih.gov/pmc/articles/PMC3853996/>
4. Patterson MC, Mengel E, Wijburg FA, Muller A, Schwierin B, Drevon H, Vanier MT, Pineda M. Disease and patient characteristics in NP-C patients: findings from an international disease registry. *Orphanet J Rare Dis.* 2013 Jan 16;8:12.
<https://www.ncbi.nlm.nih.gov/pmc/articles/PMC3558399/>
5. <https://rarediseases.org/rare-diseases/niemann-pick-disease-type-c>
6. Evans WR, Hendriksz CJ. Niemann-Pick type C disease - the tip of the iceberg? A review of neuropsychiatric presentation, diagnosis and treatment. *BJPsych Bull.* 2017;41(2):109-114. doi:10.1192/pb.bp.116.054072. <https://www.ncbi.nlm.nih.gov/pmc/articles/PMC5376728/>
7. Patterson MC, et al. Recommendations for the detection and diagnosis of Niemann-Pick disease type C. *Neurology: Clinical Practice.* December 2017; 7 (6). First published October 24, 2017, DOI: <https://doi.org/10.1212/CPJ.0000000000000399>.
<https://cp.neurology.org/content/7/6/499>
8. Staretz-Chacham O, Aviram M, Morag I, Goldbart A, HersHKovitz E. Pulmonary involvement in Niemann-Pick C type 1. *Eur J Pediatr.* 2018 Nov;177(11):1609-1615. doi: 10.1007/s00431-018-3219-6. Epub 2018 Jul 31.
<https://www.ncbi.nlm.nih.gov/pubmed/30066180>
9. Torres S, Balboa E, Zanlungo S, Enrich C, Garcia-Ruiz C, Fernandez-Checa JC. Lysosomal and Mitochondrial Liaisons in Niemann-Pick Disease. *Front. Physiol.*, 30 November 2017|
<https://doi.org/10.3389/fphys.2017.00982>