

# Mucopolysaccharidose type 3 (Sanfilippo-syndroom)

## Korte samenvatting

- Mucopolysaccharidose (MPS) is een verzamelnaam voor een aantal specifieke erfelijke stofwisselingsziekten die behoren tot de groep lysosomale stapelingsziekten.
- De ziekte is geclassificeerd in 7 varianten (MPS I t/m IX). De klinische kenmerken van deze varianten komen deels met elkaar overeen, zij het in verschillende gradaties van ernst.
- Symptomen die kenmerkend zijn voor MPS zijn organomegalie, dysostosis multiplex en grove gelaatstrekken. Daarnaast kunnen centraal zenuwstelsel, cardiovasculair systeem, gehoor en visus aangedaan zijn.
- MPS-3 is geclassificeerd in vier varianten op basis van de vier verschillende genmutaties die de ziekte kunnen veroorzaken en de enzymen waarvoor deze vier genen coderen.
- Het primaire kenmerk van MPS-3 is progressieve degeneratie van het centraal zenuwstelsel, aanvankelijk resulterend in mentale retardatie en hyperactiviteit en uiteindelijk vroegtijdig overlijden.
- De levensverwachting van patiënten met MPS-3 varieert van rond de 20 jaar tot 50-60 jaar.
- Vooralsnog is er geen behandeling voor MPS-3 beschikbaar.

## Wat is mucopolysaccharidose? [1](#), [2](#), [11](#), [12](#)

Mucopolysaccharidose (MPS) is een verzamelnaam voor een specifieke subgroep van erfelijke multisysteemziekten binnen de groep lysosomale stapelingsziekten.

MPS is geclassificeerd in een aantal varianten. De klinische kenmerken van deze varianten komen deels met elkaar overeen. Wel zijn er grote verschillen in ernst en progressiviteit tussen de diverse vormen van MPS. De levensverwachting is in de meeste gevallen beperkt, hoewel de levensverwachting van patiënten met de meest milde varianten van MPS ouder dan 60 jaar kan zijn.

Kenmerkend voor mucopolysaccharidose zijn organomegalie, dysostosis multiplex en grove gelaatstrekken. Daarnaast kunnen centraal zenuwstelsel, cardiovasculair systeem, gehoor en visus aangedaan zijn.

Recent is er een nieuwe variant van MPS geïdentificeerd, waarbij naast de voor MPS typerende verschijnselen ook sprake is van renale en hematologische pathologie.

## Classificatie van mucopolysaccharidose

Op basis van de specifiek betrokken substraten is de ziekte in 9 varianten geclassificeerd: MPS I t/m IX; de aanduidingen MPS V en VIII worden echter niet meer gebruikt. Van MPS type IX zijn sinds 1996 wereldwijd slechts vier gevallen gerapporteerd.

Met uitzondering van MPS II is de overerving van alle vormen van MPS autosomaal recessief (MPS II is x-gebonden recessief).

## **MPS-Plus syndroom**

Recent (2017) is er een ziektebeeld geïdentificeerd dat de klinische presentatie van MPS heeft, maar daarnaast ook renale en hematologische pathologie. Deze uiterst zeldzame variant wordt vooralsnog aangeduid met 'MPS-Plus syndroom' en is aangetroffen bij een Siberisch volk, de Yakut, en twee kinderen van Turkse origine. In tegenstelling tot wat bij alle andere vormen van MPS het geval is, waren bij deze patiënten geen enzymdeficiënties aanwezig. Wel werd een mutatie gevonden in het VPS33A-gen, waarvan is vastgesteld dat het onder andere een rol speelt in het reguleren van het GAG-metabolisme en de zuurgraad in het lysosoom.

## **Mucopolysaccharidose type 3 (Sanfilippo-syndroom)**

MPS-3 is primair een neurodegeneratieve aandoening. De voor MPS karakteristieke somatische verschijnselen als faciale dysmorphie, hepatosplenomegalie en musculoskeletale pathologie zijn aanwezig, maar over het algemeen milder van aard dan bij de overige mucopolysaccharidosen.

De eerste symptomen van MPS-3 presenteren zich op een leeftijd van 2-6 jaar. In de eerste levensjaren kenmerkt de ziekte zich door een vertraagde cognitieve en spraak-taalontwikkeling en/of gedragsproblemen. Na een stationaire periode van 5-10 jaar maken de gedragsstoornissen geleidelijk plaats voor een progressief verlies van intellectuele en motorische functies. Dit neurodegeneratieve proces leidt uiteindelijk tot vroegtijdig overlijden. Afhankelijk van de ernst en progressiviteit van de ziekte varieert de levensverwachting van MPS-3-patiënten van rond de 20 tot soms wel 50-60 jaar.

## **De oorzaak van mucopolysaccharidose <sup>1, 2</sup>**

De diverse varianten van mucopolysaccharidose worden veroorzaakt door verschillende genmutaties. Deze genmutaties hebben met elkaar gemeen dat ze leiden tot een deficiëntie van een of meer van de 11 enzymen die een rol spelen in de afbraak van glycosaminoglycanen (afgekort GAG's; het synoniem mucopolysacchariden is obsoleet).

## **Oorzaak en varianten van MPS-3 (Sanfilippo-syndroom)**

Het Sanfilippo-syndroom wordt veroorzaakt door mutaties in genen die coderen voor enzymen die betrokken zijn bij de afbraak van heparaansulfaat in lysosomen. De ziekte is onderverdeeld in vier subtypen (MPS-IIIA t/m D) op basis van de vier verschillende onderliggende genmutaties en daaruit voortvloeiende enzymdeficiënties:

### MPS-IIIA

- gen: SGSH
- enzym: sulfamidase (heparaan-N-sulfatase)

### MPS-IIIB

- gen: NAGLU
- enzym:  $\alpha$ -N-acetyl- $\alpha$ -D-glucosaminidase

### MPS-IIIC

- gen: HGSNAT
- enzym: acetyl-CoA-glucosamine acetyltransferase

### MPS-IIID

- gen: GNS
- enzym: N-acetylglucosamine-6-sulfatase

In theorie is er nog een vijfde variant (MPS-IIIE), met een onderliggende deficiëntie van het enzym arylsulfatase G (N-glucosamine 3-O-sulfatase - ARSG); deze is echter tot nog toe alleen bij honden en muizen aangetroffen, niet bij de mens.

## Het mechanisme van mucopolysaccharidose [2](#), [8](#), [15](#)

De enzymdeficiëntie die optreedt bij MPS leidt tot een verstoring in de hydrolyse van dermatansulfaat, heparaansulfaat, keratansulfaat, chondroitinesulfaat en/of hyaluronan (hyaluronzuur), geïsoleerd of in enigerlei combinatie. Hierdoor ontstaat stapeling van glycosaminoglycanen (GAG's) in lysosomen (bij MPS-3 is dat heparaansulfaat). Door de stapeling van deze substraten zwellen de lysosomen op en nemen steeds meer ruimte in het cytoplasma in beslag. Dit leidt tot verdrukking van andere celorganellen en misvorming van de celkern. In de loop van dit proces raken de cellen vergroot en ontstaat organomegalie en dysfunctie van cellen in diverse weefseltypen, zoals het hart, de milt en de lever, spier- en bindweefsel, gewrichten en het centraal zenuwstelsel.

Bij MPS-3 is stapeling van heparaansulfaat echter niet het enige onderliggende mechanisme van het ziektebeeld. Een aantal symptomen wordt veroorzaakt door secundaire stapeling van onder andere glycosfingolipiden en processen als gevolg daarvan, zoals oxidatieve stress en neuro-inflammatie.

### Genotype-fenotype correlatie

Op basis van observaties van het ziektebeeld bij patiënten is geconcludeerd dat er in grote lijnen sprake is van een genotype-fenotype correlatie. Dat neemt niet weg dat er zelfs bij patiënten met exact dezelfde genmutatie verschillen in klinische presentatie kunnen zijn. Dit leidt tot de veronderstelling dat ook veranderingen in andere loci en/of omgevingsfactoren mogelijk van invloed zijn op het fenotype.

### Overzicht van de varianten van MPS

Naast een numerieke aanduiding hebben de diverse varianten van MPS benamingen waarmee zij ook wel worden aangeduid. Hieronder een overzicht van deze benamingen, de onderliggende enzymdeficiënties en de substraten die zich als gevolg daarvan ophopen in de lysosomen.

MPS-I	Hurler, Hurler-Scheie, Scheie ( $\alpha$ -L-iduronidase: heparaansulfaat, dermatansulfaat)
MPS-II	Hunter (iduronaat-2-sulfatase: heparaansulfaat, dermatansulfaat)
MPS-III A	Sanfilippo A (heparaan-N-sulfatase: heparaansulfaat)
MPS-III B	Sanfilippo B ( $\alpha$ -N-acetyl- $\alpha$ -D-glucosaminidase: heparaansulfaat)
MPS III C	Sanfilippo C (acetyl-CoA-glucosamine acetyltransferase: heparaansulfaat)
MPS III D	Sanfilippo D (N-acetylglucosamine-6-sulfatase: heparaansulfaat)
MPS-IV A	Morquio A (N-acetylgalactosamine-6-sulfatase: keratansulfaat en chondroitinesulfaat)
MPS-IV B	Morquio B ( $\beta$ -galactosidase: keratansulfaat)
MPS-VI	Maroteaux-Lamy (arylsulfatase-B: dermatansulfaat en chondroitinesulfaat)
MPS-VII	Sly ( $\beta$ -glucuronidase: chondroitinesulfaat, dermatansulfaat en heparaansulfaat)
MPS-IX	Natowicz (hyaluronidase 1: hyaluronan)

# Symptomen van mucopolysaccharidose type 3 (Sanfilippo-syndroom) [1](#), [2](#), [3](#), [4](#), [5](#), [6](#), [7](#), [8](#), [9](#), [10](#)

## Klinische presentatie

De klinische presentatie van MPS-3 is voor alle vier de subtypen min of meer gelijk, hoewel type A een eerdere ziekte-aanvang en een ernstiger en sneller progressief verloop heeft. Type A is de meest voorkomende vorm van MPS-3.

Het primaire ziektebeeld van alle vormen van MPS-3 is van neurodegeneratieve aard. In eerste instantie manifesteert de ziekte zich met een vertraging in cognitieve ontwikkeling en gedragsstoornissen. In de loop van het ziekteproces leidt de progressieve degeneratie tot psychomotorische regressie en vroegtijdig overlijden.

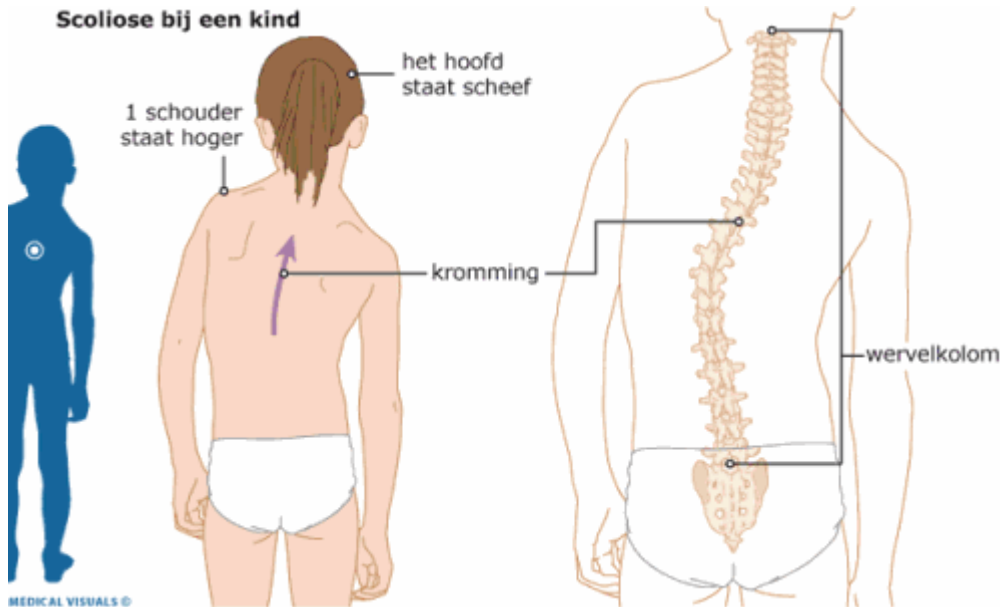
## Neurologische symptomen

De eerste symptomen presenteren zich op een leeftijd van 1-3 jaar met een vertraagde cognitieve en spraak-taalontwikkeling en/of gedragsproblemen (agressiviteit). De gedragsstoornissen kunnen tussen het 3e en 5e levensjaar in ernst toenemen en manifesteren zich veelal als een combinatie van (vaak gewelddadige en destructieve) hyperactiviteit en slaapstoornissen.

Deze toestand kan gedurende 5-10 jaar onveranderd aanhouden, waarna de gedragsstoornissen geleidelijk gaan afnemen. Deze regressie is gerelateerd aan een progressief en ernstig verlies van intellectuele en motorische functies. Het neurodegeneratieve proces leidt uiteindelijk tot een vegetatieve staat respectievelijk de dood. Afhankelijk van de ziekte-ernst en -progressie varieert de levensverwachting van MPS-3-patiënten van rond de 20 tot soms wel 50-60 jaar.

## Overige symptomen

De somatische verschijnselen die MPS-3-patiënten kunnen ontwikkelen zijn over het algemeen lichter dan zoals die worden gezien in de overige mucopolysaccharidosen. Veelvoorkomende symptomen bij MPS-3 zijn onder andere lichte faciale dysmorfie, hepatomegalie, recidiverende oor- en luchtweginfecties, gehoorverlies en perioden van diarree. Ook musculoskeletale problematiek blijkt frequent voor te komen bij MPS-3, met een hoge prevalentie van pathologie van de heupgewrichten (femurkopnecrose, heupdysplasie) en de wervelkolom (scoliose) onder patiënten met een ernstiger ziektepresentatie.



[Bron: <https://www.hetwkz.nl/nl/Ziekenhuis/Ziekte/Scoliose>]

## Symptomen op een rij

### Neurologisch

- [gedragsstoornissen](#)
- [ontwikkelingsachterstand](#)
- [vertraagde spraak-taalontwikkeling](#)
- [afasie](#)
- [psychomotorische retardatie/regressie](#)
- [mentale retardatie/regressie](#)
- [encefalopathie](#)
- [dementie](#)
- [slaapstoornissen](#)
- [hyperkinesie](#)
- [motorische stoornissen](#)
- [epileptische insulten](#)

### Musculoskeletaal

- [grove gelaatstrekken](#)
- [faciale dysmorfie](#)
- [macroglossie](#)
- [dysostose \(dysostosis multiplex\)](#)
- [artropathie](#)
- [osteonecrose \(femurkopnecrose\)](#)
- [scoliose](#)
- [kyfose](#)

### Gastro-intestinaal

- [hepatomegalie](#)
- [splenomegalie](#)
- [hernia inguinalis/umbilicalis](#)

- [recidiverende diarree](#)
- [dysfagie](#)

## **Respiratoir**

- [recidiverende respiratoire infecties](#)

## **KNO**

- [recidiverende otitis](#)
- [gehoorverlies](#)

## **Oculair**

- [corneatroebeling \(mild\)](#)
- [retinopathie](#)
- [glaucoom \(mild\)](#)
- [opticusatrofie \(soms\)](#)
- [visusbeperking](#)

# **Diagnostiek van mucopolysaccharidose type 3 (Sanfilippo-syndroom) [1](#), [5](#), [7](#), [13](#)**

De voor mucopolysaccharidose zo kenmerkende somatische verschijnselen zijn bij MPS-3 minder prominent aanwezig. In gevallen van zeer lichte ziektepresentatie is MPS-3 mogelijk een ondergediagnosticeerde aandoening als onderliggende oorzaak van idiopathische ontwikkelingsachterstand, adhd of autisme-spectrumstoornissen bij kinderen en volwassenen.

## **Klinische diagnose**

In gevallen waarbij er sprake is van een ontwikkelingsvertraging in combinatie met een of meer van de volgende symptomen, zou dat aanleiding kunnen zijn om MPS-3 mee te nemen in de differentiaaldiagnostiek:

## **Neurologisch**

- gedragsstoornissen
- ontwikkelingsachterstand
- vertraagde spraak-taalontwikkeling
- afasie
- psychomotorische retardatie/regressie
- mentale retardatie/regressie
- encefalopathie
- dementie
- slaapstoornissen
- hyperkinesie
- motorische stoornissen
- epileptische insulten

## **Musculoskeletaal**

- grove gelaatstreken
- faciale dysmorphie
- macroglossie
- dysostose (dysostosis multiplex)
- artropathie
- osteonecrose (femurkopnecrose)
- scoliose
- kyfose

## **Gastro-intestinaal**

- hepatomegalie
- splenomegalie
- hernia inguinalis/umbilicalis
- recidiverende diarree
- dysfagie

## **Respiratoir**

- recidiverende respiratoire infecties

## **KNO**

- recidiverende otitis
- gehoorverlies

## **Oculair**

- corneatroebeling (mild)
- retinopathie
- glaucoom (mild)
- opticusatrofie (soms)
- visusbeperking

## **Klinisch-chemische diagnose**

### **Biomarkers**

Bij alle vormen van MPS is er een verhoogde excretie van glycosaminoglycanen (GAG's) in de urine.

### **Enzymdiagnostiek**

Bepaling van het subtype van MPS-3 is mogelijk door middel van enzymassay in gekweekte leukocyten of fibroblasten; voor de subtypen 3-A en D is een aanvullende sulfatasebepaling noodzakelijk ter uitsluiting van [multiple sulfatase deficiëntie](#).

### **DNA-analyse**

Informatie over de specifieke genmutatie die bij een individu mucopolysaccharidose 3 veroorzaakt is onder andere van belang voor prognostisch familieonderzoek. Mede om die reden zal, als mucopolysaccharidose-3 is vastgesteld aan de hand van enzymdiagnostiek, in de meeste gevallen

ook een DNA-analyse worden verricht.

## **Prenatale diagnostiek**

Bij het ongeboren kind kan zowel de enzymatische diagnose als de DNA-diagnose worden gesteld door middel van chorionvillusbiopsie (vlokkentest) en amniocentese (vruchtwaterpunctie). Voor het kunnen verrichten van prenatale DNA-diagnostiek moeten in principe de in de desbetreffende familie voorkomende relevante genmutaties bekend zijn.

## **Behandeling van mucopolysaccharidose type 3 (Sanfilippo-syndroom)**

Tot nog toe is er geenbehandeling voor MPS-3. De ziekte kan alleen (waar mogelijk) symptomatisch worden behandeld.

Sphinx - Het Amsterdam Lysosoom Centrum

AMSTERDAM

[020 566 6071](tel:0205666071)

[Bezoek website](#)

## **Nascholingen**

Bekijk [hier](#) het huidige aanbod e-learnings, web-tv's en andere scholingsmogelijkheden om uw kennis te verrijken op het gebied van lysosomale stapelingsziekten.

## **Nuttige links**

- <https://www.amc.nl/web/specialismen/bijzondere-zorg-expertisecentra/bijzondere-zorg/lysosomale-stapelingsziekte-expertisecentrum.htm>

## **Bronnen**

1. Coutinho MF, Lacerda L, Alves S. Glycosaminoglycan Storage Disorders: A Review. *Biochem Res Int.* 2012;2012:471325. <https://www.ncbi.nlm.nih.gov/pmc/articles/PMC3195295/>
2. Fedele AO. Sanfilippo syndrome: causes, consequences, and treatments. *Appl Clin Genet.* 2015 Nov 25;8:269-81. <https://www.ncbi.nlm.nih.gov/pmc/articles/PMC4664539/>
3. Buhrman D, Thakkar K, Poe M, Escolar ML. Natural history of Sanfilippo syndrome type A. *Inherit Metab Dis.* 2014 May;37(3):431-7. <https://www.ncbi.nlm.nih.gov/pubmed/24271936>
4. Shapiro EG, Nestrasil I, Delaney KA, Rudser K, Kovac V, Nair N, Richard CW, Haslett P, Whitley CB. A Prospective Natural History Study of Mucopolysaccharidosis Type IIIA. *J Pediatr.* 2016 Mar;170:278-87.e1-4. <https://www.ncbi.nlm.nih.gov/pubmed/26787381>
5. Wijburg FA, Węgrzyn G, Burton BK, Tylki-Szymańska A. Mucopolysaccharidosis type III (Sanfilippo syndrome) and misdiagnosis of idiopathic developmental delay, attention deficit/hyperactivity disorder or autism spectrum disorder. *Acta Paediatr.* 2013 May;102(5):462-70. <https://www.ncbi.nlm.nih.gov/pmc/articles/PMC3654162/>
6. Shapiro E, King K, Ahmed A, Rudser K, Rumsey R, Yund B, Delaney K, Nestrasil I, Whitley C, Potegal M. The Neurobehavioral Phenotype in Mucopolysaccharidosis Type IIIB: an Exploratory Study. *Mol Genet Metab Rep.* 2016 Mar 1;6:41-47.



<https://www.ncbi.nlm.nih.gov/pmc/articles/PMC4762067/>

7. Saini AG, Singhi P, Sahu JK, Ganesan SL, Vyas S, Rao S, Sachdeva MU. Hyperactivity, unexplained speech delay, and coarse facies--is it Sanfilippo syndrome? *J Child Neurol*. 2014 Aug;29(8):NP9-12. <https://www.ncbi.nlm.nih.gov/pubmed/23761035>
8. White KK, Karol LA, White DR, Hale S. Musculoskeletal manifestations of Sanfilippo Syndrome (mucopolysaccharidosis type III). *J Pediatr Orthop*. 2011 Jul-Aug;31(5):594-8. <https://www.ncbi.nlm.nih.gov/pubmed/21654471>
9. De Ruijter J, Maas M, Janssen A, Wijburg FA. High prevalence of femoral head necrosis in Mucopolysaccharidosis type III (Sanfilippo disease): a national, observational, cross-sectional study. *Mol Genet Metab*. 2013 May;109(1):49-53. <https://www.ncbi.nlm.nih.gov/pubmed/23541797>
10. Fenzl CR, Teramoto K, Moshirfar M. Ocular manifestations and management recommendations of lysosomal storage disorders I: mucopolysaccharidoses. *Clin Ophthalmol*. 2015; 9: 1633-1644. <https://www.ncbi.nlm.nih.gov/pmc/articles/PMC4567234/>
11. Kondo H, et al. Mutation in VPS33A affects metabolism of glycosaminoglycans: a new type of mucopolysaccharidosis with severe systemic symptoms. *Hum Mol Genet*. 2017 Jan 1;26(1):173-183. doi: 10.1093/hmg/ddw377. <https://www.ncbi.nlm.nih.gov/pubmed/28013294>
12. Pavlova EV, et al. The lysosomal disease caused by mutant VPS33A. *Human Molecular Genetics*, Volume 28, Issue 15, 1 August 2019, Pages 2514-2530, <https://doi.org/10.1093/hmg/ddz077>
13. Kartal A. Delayed speech, hyperactivity, and coarse facies: Does Sanfilippo syndrome come to mind? *J Pediatr Neurosci*. 2016;11(3):282-284. doi:10.4103/1817-1745.193378. <https://www.ncbi.nlm.nih.gov/pmc/articles/PMC5108143>